

# Devenir à l'âge adulte des scolioses opérées à l'adolescence

FEDERICO SOLLA\* MD PHD, JAVIER PIZONES \*\* MD PHD

\*Unité d'orthopédie pédiatrique, Hôpital Lenval, 06200 Nice, et Université Link Campus, Rome, Italie

\*\* Real Academia Nacional de Medicina, et Hospital Univ. La Paz / Clínica DKF, Madrid, Espagne

## FOCUS 400 CARACTÈRES

La chirurgie des scolioses idiopathiques vise à corriger les déformations et obtenir un bon équilibre rachidien avec une mobilité maximale. Les résultats à long terme montrent une qualité globalement meilleure chez les patients opérés à l'adolescence que chez les patients opérés à l'âge adulte. La stratégie chirurgicale doit viser à éviter ou retarder la dégradation des niveaux non instrumentés.

## RÉSUMÉ

La chirurgie des scolioses idiopathiques de l'adolescent (SIA) vise à prévenir la progression des courbures, corriger la déformation dans les trois plans de l'espace et préserver un équilibre rachidien optimal avec une mobilité maximale. La classification de Lenke, référence internationale, guide le choix des courbures à instrumenter en distinguant les courbures structurales nécessitant une instrumentation des non-structurales susceptibles de se réduire spontanément. Cette approche sélective minimise les niveaux fusionnés, réduisant ainsi les complications tout en optimisant les résultats fonctionnels.

Les résultats à long terme des arthrodèses montrent une qualité de vie satisfaisante chez les patients opérés à l'adolescence, avec une bonne adaptation sociale et professionnelle. Cependant, les résultats cliniques sont moins bons en cas de décompensation des niveaux adjacents à l'arthrodèse. Sur le plan sagittal, la cyphose jonctionnelle proximale est la complication la plus fréquente, fortement liée à la mauvaise restauration de cyphose thoracique et à la longueur du montage. Sur le plan coronal, la décompensation sous-jacente à l'arthrodèse (soit adding-on de la courbure principale, soit augmentation d'une courbure lombaire non-instrumentée) est surtout liée à un mauvais choix des limites d'instrumentation et favorise le déséquilibre et la dégénérescence des disques lombaires mobiles. La dégénérescence discale sous-jacente à l'arthrodèse est liée à l'obliquité discale et au faible nombre de niveaux mobiles. Ces observations confirment l'importance d'une stratégie économe en termes de niveaux instrumentés, d'un bon choix des vertèbres limites et d'un alignement sagittal adapté au patient. Cependant, les reprises pour dégradation coronale à long terme restent rares.

Les résultats postopératoires sont globalement meilleurs lorsque la chirurgie est réalisée à l'adolescence plutôt qu'à l'âge adulte, avec une meilleure correction

des déformations et une qualité de vie supérieure. Les indications chirurgicales incluent les courbures thoraciques >50° et thoraco-lombaire ou lombaires >40°, surtout en présence d'un déséquilibre sagittal ou coronal significatif. Si la question ne se pose pas pour des courbures >60°, dans les courbures moins importantes les décisions doivent intégrer les attentes fonctionnelles et esthétiques des patients et de leurs familles. Chez l'adulte jeune, la chirurgie suit à peu près les mêmes règles que chez l'adolescent. Chez l'adulte après 40-50 ans, les phénomènes dégénératifs entraînent des douleurs et des troubles fonctionnels, augmentent le risque de complications, et rendent plus difficile la chirurgie correctrice, qui reste toutefois utile et efficace.

## ABRÉVIATIONS :

SRS22 : Questionnaire de qualité de vie de la Scoliosis Research Society

HRQOL : Questionnaire de qualité de vie

PJK : cyphose jonctionnelle proximale

LIV : dernière vertèbre instrumentée, soit la plus caudale

SIA : scoliose idiopathique de l'adolescent

SIAAd : scoliose idiopathique de l'adulte

YAdIS : scoliose idiopathique du jeune adulte (20-40 ans)

TL/L : thoracolombaire ou lombaire

## MOTS CLÉS :

Scoliose idiopathique de l'adolescent, scoliose idiopathique de l'adulte, traitement chirurgical, qualité de vie, SRS22.

## 1) INTRODUCTION

Le but de la chirurgie dans la scoliose idiopathique de l'adolescent (SIA) est d'arrêter la progression de la courbure, de corriger la déformation dans les 3 plans de l'espace et de fournir une colonne vertébrale équilibrée tout en maintenant le plus grand nombre possible de segments mobiles. Des compromis doivent parfois être faits entre la préservation de la mobilité et la correction complète des courbures. La sélection des courbures à instrumenter et des vertèbres limites est donc capitale dans ce contexte.

Un angle de Cobb supérieur à 50° est classiquement retenu pour l'indication chirurgicale chez un adolescent ayant un stade de Risser supérieur à 1.

Cependant, comme toutes les règles, celle-ci peut être affinée au cas par cas car certaines courbures supérieures à 50° ne se dégradent pas excessivement à l'âge adulte et pourraient être simplement surveillées, alors que certaines courbures inférieures à 50° ont une évolution négative et mériteraient une correction pendant l'adolescence.

Les scolioses infantiles, la prise en charge non chirurgicale, les techniques de fusion antérieure et sans fusion sortent du cadre de ce chapitre.

Il convient également de noter que le niveau de preuve est faible dans ce domaine, basé en grande partie sur des études rétrospectives et des opinions d'experts (1).

En préambule, les scores de qualité de vie cités dans ce chapitre sont le SRS-22 et SRS-30, disponibles en version française.

L'objectif de ce chapitre est d'essayer de répondre aux questions suivantes :

- Comment choisir les courbures à instrumenter ?
- Quels sont les résultats au long terme des scolioses opérées à l'adolescence? Vit-on bien à l'âge adulte avec une scoliose opérée ?
- Quels patients opérer à l'adolescence ? Quelles sont les indications chirurgicales à l'âge adulte ? A quel âge opérer ?
- Les résultats de la chirurgie sont meilleurs chez les patients opérés à l'adolescence ou à l'âge adulte ? Sur le plan technique, y a-t-il des différences selon l'âge ?
- Quels sont les facteurs de mauvais résultats et quelles causes poussent à une reprise à l'âge adulte ?

## 2) LA CLASSIFICATION DE LENKE POUR LE CHOIX DES COURBURES À INSTRUMENTER CHEZ L'ADOLESCENT

La classification de Lenke, bien que peu utilisée en France, est le système le plus répandu pour définir les courbures à instrumenter en cas de correction chirurgicale d'une scoliose idiopathique de l'adolescent(2). Elle classe chaque scoliose par un chiffre de 1 à 6 selon ses courbures structurales (à instrumenter) ou non structurales (à ne pas instrumenter) à partir des clichés radiologiques de face et des clichés de réductibilité (bending ou suspension). Cette classification aide à réaliser des montages sélectifs, qui permettent la correction « automatique » des courbures non structurales non instrumentées(3) grâce à une correction importante de la (ou des) courbure(s) structurale(s).

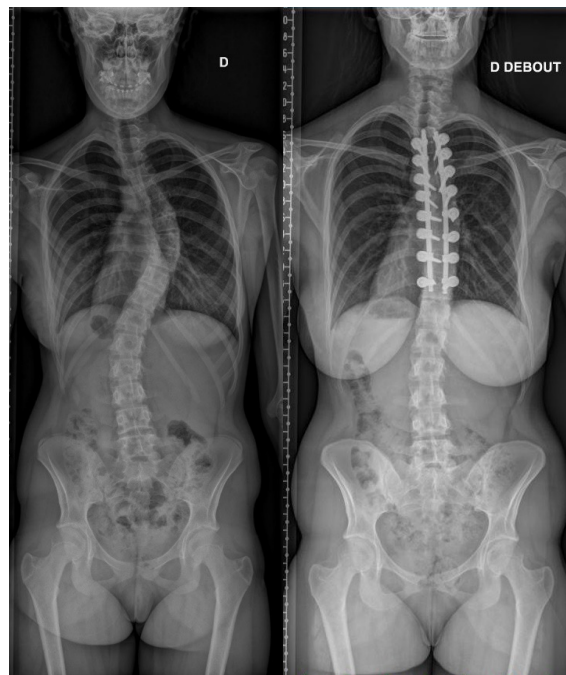


Fig. 1 a et 1b  
Scoliose Lenke 1: radiographie préopératoire et au recul de 5 ans après montage sélectif

Elle définit aussi des modificateurs lombaires de A à C qui classifient la courbure lombaire en fonction de la distance entre la ligne médiane passant par le milieu du sacrum et la position des pédicules à l'apex de la courbure lombaire, A étant peu déplacée (la ligne passe entre les pédicules) et C étant très déplacée (la ligne passe en dehors des pédicules). Elle définit aussi sommairement l'alignement sagittal en fonction de la cyphose thoracique mesurée entre T5 et T12 en hypercyphose (> 40°), normo-cyphose (10 à 40°) ou hypo-cyphose (<10°). Dans un souci de simplification pédagogique, nous utiliserons essentiellement le chiffre principal (de 1 à 6) dans ce chapitre.

Voici les règles de base pour comprendre et utiliser cette classification:

- La courbure principale (celle qui fait poser l'indication chirurgicale) est toujours considérée comme structurale ;
- Les courbures dont la vertèbre apicale (la plus tournée) se situe entre T2 et T11 sont définies thoraciques ;
- Les courbures dont l'apex se situe en T12 ou au rachis lombaire sont classifiées comme thoraco-lombaires ou lombaires et étiquetée dans la même « case » (TL/L) ;
- Lorsque la courbure thoracique et la courbure TL/L sont à peu près équivalentes, la courbure thoracique est considérée comme principale ;
- Une courbure secondaire est considérée structurale ou non structurales en fonction de son angle de Cobb en cliché de réductibilité : si l'angle dépasse 25°, la courbure est considérée comme structurale ; s'il est < 25°, la courbure est considérée comme non structurale ;
- Une courbure secondaire qui présente un trouble

sagittal (hyper- ou hypo-cyphose) doit être aussi considérée comme structurale.

À partir de ces éléments, voici une synthèse des différents types coronaux et des indications :

- Type I : une seule courbure thoracique structurale; les éventuelles courbures lombaire et thoracique proximale sont réductibles à moins de 25° ; seule la courbure principale doit être instrumentée.
- Type II : double courbure thoracique structurale ; la courbure thoracique proximale est > 25° en cliché de réduction ; la courbure lombaire est réductible à moins de 25°; les 2 courbures thoraciques doivent être instrumentées.
- type III : double majeure, soit thoracique principale avec courbure TL/L structurale (plus de 25° au cliché de réductibilité ou cyphose) ; l'éventuelle courbure thoracique proximale est réductible; le deux courbures structurales (thoracique et TL/L) doivent être instrumentées.
- Type IV : triple majeure, soit thoracique principale avec courbure TL/L et courbure thoracique proximale structurales >25° au cliché de réductibilité ; les 3 courbures doivent être instrumentées.
- Type V : courbure TL/L principale ; la courbure thoracique se réduit à moins de 25° aux clichés de réductibilité. Seule la courbure thoraco-lombaire ou lombaire doit être instrumentée.
- Type VI courbure TL/L; la courbure thoracique est >25° aux clichés de réductibilité, donc structurale; les 2 courbures doivent être instrumentées, comme pour le type III.

Il est évident qu'une fusion « trop longue » peut entraîner un risque plus élevé de complications neurologiques, d'infection et de saignement, un temps chirurgical et anesthésique plus long, une augmentation des coûts et des contraintes sur les disques sous-jacents. En revanche, une fusion « trop courte » augmente le risque de progression des courbures non instrumentées et de déséquilibre. Ceci fait écho à la phrase d'A. Einstein : « Tout doit être rendu aussi simple que possible, mais pas plus simple. ».

Bien sûr, des formes intermédiaires et des exceptions existent, par exemple les cas où une courbure secondaire se réduit à environ 25°, pour lesquelles la stratégie d'instrumentation est moins stéréotypée. De plus, cette classification seule ne permet pas de décider quelle sera la dernière vertèbre instrumentée. Voici une version très simplifiée et incomplète des tendances actuelles : pour les type 1 et 2, on choisit la première vertèbre « bien touchée » (pas effleurée) par la ligne médiane passant par le milieu du plateau sacré(4) ; pour les types 3 à 6 on choisit la première vertèbre effleurée par la ligne médiane passant par le milieu du plateau sacré(5).

### **3) INDICATIONS À L'ÂGE ADULTE**

Il n'existe pas d'indications consensuelles pour recommander une correction chirurgicale à l'âge adulte. Les courbes ne progressent pas au même rythme lorsque la maturité est atteinte. En dehors de l'insatisfaction liée à l'image de soi, les douleurs et les troubles fonctionnels sont rares au cours des premières années qui suivent la fin de la croissance. C'est pourquoi la population adulte a été divisée en deux périodes : jeunes adultes et adultes plus âgés.

Les jeunes adultes (18-40 ans) présentant des courbures idiopathiques apparues pendant l'adolescence partagent les mêmes préoccupations et les mêmes plaintes que les adolescents. Cette phase se prolonge jusqu'à l'apparition de changements dégénératifs, généralement au cours de la quatrième ou cinquième décennie de la vie. À partir de ce moment (après 40-50 ans), la dégénérescence modifie les caractéristiques du problème, les patients deviennent plus symptomatiques en termes de douleur et de handicap, et la prise en charge de la scoliose change radicalement. La littérature nous aide à comprendre les motivations des adultes dans les deux périodes de la vie pour demander une correction chirurgicale.

Pour la première période, nous étendons les indications des adolescents aux jeunes adultes, car les symptômes sont très similaires et leur principale préoccupation est l'asymétrie du dos et l'image de soi. Il est assez rare que la douleur ou le handicap deviennent importants. La santé mentale reste assez stable. L'impact des grossesses sur l'évolution des courbures ne paraît pas important(6) ou constant. Chez les jeunes adultes, la chirurgie est donc motivée par l'augmentation de la déformation dans le plan coronal et les préoccupations liées à l'image de soi [Shay Bess](7). Nous avons étudié des patients atteints de scoliose idiopathique opérés à un âge compris entre 19 et 29 ans, avec un angle de Cobb majeur moyen de 60°, et nous avons constaté une correction coronale de 56 % avec une perte de 6 % à 5 ans. Notre population présentait au départ une faible déficience fonctionnelle et une douleur minime. Après l'opération, les patients ont principalement amélioré leur image de soi, et secondairement, ceux qui étaient affectés par la douleur, la fonction ou la santé mentale se sont également améliorés dans ces domaines [Gómez-Rice](8).

Ainsi, chez les adolescents où la chirurgie n'était pas indiquée parce que la courbure était stable, que l'image de soi était bien acceptée et que le patient était indolore et bien aligné sur le plan coronal et sagittal, la chirurgie pouvait être retardée jusqu'à l'âge adulte. Le suivi de ces patients nous permettra de détecter des changements dans l'amplitude de la courbe, une dégradation de l'image de soi ou une augmentation de la douleur. Comme nous le verrons, la chirurgie chez les jeunes adultes est similaire à celle des adolescents, avec des risques légèrement plus élevés et une correction moindre, mais avec des résultats similaires jusqu'à ce que les courbes deviennent plus rigides. La raideur diminue l'efficacité de la correction chirurgicale

et peut entraîner des procédures chirurgicales plus complexes que chez les adolescents, ce qui augmente les complications après 40 ans. Ainsi, les phénomènes dégénératifs modifient le paradigme après 40-50 ans. Les courbures peuvent recommencer à progresser suite à l'affaissement asymétrique des disques dans la concavité des courbures lombaires, ou, après la ménopause, à des tassements ostéoporotiques ; un conflit radiculaire apparaît avec des douleurs lomboradiculaires ; l'augmentation de la déformation entraîne une plus grande insatisfaction quant à l'image de soi ; le déséquilibre coronal et, plus tard, sagittal, recrute une compensation musculaire qui crée des douleurs et des troubles de l'équilibre. Ces symptômes conduisent souvent à une consultation chirurgicale. Le traitement chirurgical des patients plus âgés est donc motivé par la douleur et le handicap fonctionnel, indépendamment des mesures radiographiques [Bess] (9), car les scores des questionnaires HRQOL ne sont pas affectés par l'ampleur de la déformation coronale [Haefeli](10). Smith et al [Smith](11) ont rapporté que le traitement non chirurgical des scolioses de l'adulte permet, en moyenne, de maintenir les niveaux pré-opératoires de douleur et d'incapacité. En revanche, le traitement opératoire peut apporter une amélioration significative et assez durable (> 2 ans) de la qualité de vie.

Les motivations pour se faire opérer ne dépendent pas seulement de l'âge, mais aussi de la localisation de la déformation principale, thoracique ou thoracolumbaire/lombaire. Pizones et al. ont essayé de comprendre les raisons qui ont poussé les patients scoliotiques adultes à consulter et à demander une intervention chirurgicale. Ils ont découvert que très peu de patients adultes demandaient un traitement chirurgical en raison de courbes scoliotiques thoraciques non traitées. La probabilité de subir une intervention chirurgicale était faible et associée à un âge plus jeune, à l'amplitude de la courbure et à une mauvaise image de soi, mais sans incapacité et avec seulement quelques douleurs dorsales légères(12). Le taux de traitement chirurgical pour une courbure thoracique semble diminuer avec l'âge (aucun patient de plus de 50 ans n'a été opéré), bien qu'il soit associé à une moins bonne fonction et à une plus grande incapacité chez les patients plus âgés ayant un angle de Cobb moyen de 68° et des problèmes d'image de soi. Dans une deuxième étude, ils ont également étudié les paramètres radiographiques et cliniques qui motivent les patients adultes atteints de scoliose thoraco-lombaire à subir une intervention chirurgicale, en comparant les patients traités de façon conservatrice aux patients traités chirurgicalement dans la base de données ESSG [Pizones](13). Ils ont constaté que seuls les facteurs cliniques - en particulier les limitations fonctionnelles détectées par les questionnaires de qualité de vie - motivaient ces patients à demander une intervention chirurgicale. Les paramètres démographiques (âge, sexe, étiologie) et radiographiques ne semblaient pas influencer la prise de décision.

#### **4) RÉSULTATS À LONG TERME DES SCOLIOSES IDIOPATHIQUES OPÉRÉES À L'ADOLESCENCE**

À partir des résultats à long terme, nous pouvons affiner les indications ainsi que l'information donnée aux familles. Il faut néanmoins noter que les résultats publiés concernent des interventions assez anciennes (Harrington, Luque, 1<sup>e</sup> version du CD) et que les techniques d'aujourd'hui permettent d'obtenir des corrections 3D plus importantes et plus stables, ce qui peut faire espérer que les résultats à long terme seront meilleurs.

Il existe deux raisons principales de reprise chirurgicale à long terme (30 ans) : infection, nécessitant une ablation du matériel (environ 5%), ou décompensation lombaire avec dégénérescence discale, nécessitant une extension distale (environ 7%). Les IRM lombaires chez des patients opérés ont montré des proportions variables de dégénérescence discale et d'arthrose facettaire, mais n'ont pas été concluants. Bien que nous trouvions plus de dégénérescence dans les fusions plus longues (L4 et L5), cela n'est pas directement corrélé à des symptômes lombaires plus sévères ou à la nécessité de fusions plus longues. L'incidence de la dégénérescence discale augmente avec un suivi à long terme, atteignant jusqu'à 32 % lorsque les patients avaient 28 ans, et 47% au plus long recul. Les plus grands facteurs de risque identifiés sont le nombre de vertèbres instrumentées > 10(14), une correction incomplète de la déformation et une fusion distale qui comprend L3. De plus, les patients atteints de dégénérescence discale présentent des résultats fonctionnels moins bons au dernier recul. Ceci conforte une attitude économe quant au nombre de vertèbres instrumentées. Cependant, la qualité de vie globale et la fonction de patients opérés il y a plus de 30 ans par tiges de Harrington est souvent comparable aux sujets « contrôles » mais avec une plus haute incidence de lombalgies. Les résultats fonctionnels sont globalement favorables en terme de satisfaction, activités sportives et professionnelles. Malgré une correction morphologique partielle et un dos plat, les patients ont des résultats cliniques assez satisfaisants et très peu de handicap(15) fonctionnel. A 30 ans de recul, l'image du corps était moins bonne que chez les contrôles ; des lombalgies étaient présentes, liées aux activités quotidiennes. Le manque de souplesse rachidienne était aussi signalé. Cependant, la moitié des patients avait une activité physique et très peu reportaient une limitation dans le travail de force. La plupart des patients avaient des souvenirs mauvais du traitement conservateur mais plutôt positifs du traitement chirurgical. Globalement il y avait une bonne adaptation à la vie sociale, professionnelle et familiale. Une préoccupation fréquente était l'excès de radiographies à travers les âges au cours du suivi. Cependant la grande majorité était satisfaite du traitement reçu(16).

## DEVENIR À L'ÂGE ADULTE DES SCOLIOSES OPÉRÉES À L'ADOLESCENCE

Une autre étude comparant des patients scoliotiques opérés et non opérés à une population saine au recul d'environ 40 ans(17) montrait une qualité de vie plus basse que chez les contrôles en dehors de la santé mentale. La diminution de capacité de travailler était d'environ 20 % chez les scoliotiques alors qu'elle était de 10 % de la population normale.

Une étude française au recul moyen de 28 ans comparant des scolioses(18) modérées opérées à l'adolescence vs opérées à l'âge adulte vs non opérées, montrait que le risque de progression de l'angle de Cobb était minime chez la scoliosée opérée à l'adolescence et entre 10 et 25° chez les scoliosées non opérées à l'adolescence. En cas d'angle de Cobb initial lombaire thoraco-lombaire > 35°, le risque de progression > 20° était bien plus important avec un odd ratio de 4. Les courbures thoraciques > 40° non opérées à l'adolescence avaient plus de risques d'être opérées à l'âge adulte que celles <40°.

Concernant les résultats sur le plan sagittal, au recul moyen de 45 ans, les scores fonctionnels étaient moins bons si la différence entre incidence pelvienne et lordose lombaire était supérieure à 9°(19). La douleur du cou et des épaules au recul > 10 ans était associée à une lordose cervicale moins importante, directement liée au tilt de T1 plus faible et à une cyphose thoracique moins bien restaurée (dos plat global), comportant une dégradation de la qualité de vie(20).

Si on s'intéresse aux résultats à moyen terme (5-15 ans)(21), les fusions sélectives dans les courbures Lenke 1C présentent un risque important (37%) d'événements radiographiques indésirables tels qu'une décompensation coronale, une décompensation lombaire, un phénomène d'adding-on et un déséquilibre du tronc dans le suivi à long terme (14 ans), nécessitant très peu de reprises chirurgicales. Lorsque le taux de correction de la courbe thoracique est d'environ 75%, on peut espérer une correction de la courbure lombaire non instrumentée d'environ 60% au dernier recul, qui dépend de la flexibilité sur la radiographie en bending (>70%) et de la rotation de la vertèbre apicale lombaire. Si l'on compare les montages sélectifs et non sélectifs, les premiers ont (22) des scores de qualité de vie plus élevés, surtout dans les domaines concernant la santé mentale, la satisfaction pour la prise en charge, la douleur, la fonction, la douleur du dos et des membres inférieurs, alors que l'image du corps et l'activité semblent similaires.

En cas d'instrumentation thoracique (Lenke 1-4 et 6), la capacité pulmonaire peut s'améliorer d'environ 500 ml entre l'état préopératoire et le recul de (23)10 ans. Cependant 1/3 des patients ont une forme d'insuffisance respiratoire restrictive au dernier recul de 10 ans.

Dans les fusions sélectives pour les Lenke 5, la correction est satisfaisante et stable au recul de 10 ans. L'angulation des disques sous-jacents à l'instrumentation tend à augmenter de  $0,3 \pm 4,9^\circ$  à  $2,8 \pm 4,4^\circ$  ( $p < 0,001$ ) sans changement à 10 ans. L'image de soi et la satisfaction du SRS-22 s'améliorent

au cours du suivi postopératoire au suivi final. Les reprises chirurgicales restent rares. Une perte de correction >10° peut être retrouvée dans 20 % des patients, sans corrélation avec la douleur ou la nécessité d'une reprise. La sélection du LIV n'était pas corrélée aux scores de douleur. Dans le plan sagittal, la cyphose thoracique(24) augmente au cours du suivi, ainsi que l'angle de jonction proximal. Cliniquement, la chirurgie correctrice a amélioré les scores SRS-22 dans chaque domaine, en particulier dans le domaine de l'image de soi. La fusion sélective postérieure TL/L corrige efficacement. Une méta-analyse a retrouvé que le choix de L3 plutôt que L4, selon la littérature actuelle, n'empêche pas la dégénérescence discale des segments distaux non fusionnés à long terme.

Avoir un faible score de qualité de vie 2 ans après une intervention chirurgicale pour une scoliosée de l'adolescent n'implique pas un faible score 5 ans après l'intervention chirurgicale. De manière prometteuse, la plupart des patients démontrent une certaine amélioration dans tous les domaines des scores SRS-22 déclarés par les patients à 5 ans par rapport au suivi à 2 ans.

Si on compare les résultats cliniques des Lenke 1 et Lenke 5, le domaine de satisfaction postopératoire (25) est plus faible dans le groupe Lenke 5 que dans le groupe thoracique principal (Lenke 1) (moyenne [IC à 95 %] 3,8 [3,5-4,0] vs. 4,3 [4,2-4,5]) et dans le groupe Lenke 2 (moyenne 4,4, IC à 95 % 4,2-4,6). Le score total moyen du SRS-24 au suivi de 10 ans était le plus élevé dans le groupe Lenke 1 (moyenne 4,06, IC à 95 % 3,79-4,33) et le plus bas dans le groupe Lenke 6 (moyenne 2,92, IC à 95 % 2,22-3,61).

Pour finir cette synthèse, la plupart des complications se présentent au cours des deux premières années (60%), mais les(26) infections du site opératoire et les pathologies adjacentes peuvent être observées aussi plus tardivement. Le taux global de complications majeures est d'environ 10% avec un taux de réintervention de 6%. Les chirurgiens à grand volume présentent un risque réduit de complications, à savoir neurologiques et mécaniques à court et à long (27) terme par rapport aux chirurgiens à faible volume lors de la réalisation d'une fusion vertébrale primaire dans la scoliosée idiopathique. Nous adressant aux orthopédistes pédiatres, 3 modèles semblent adaptés pour essayer de diminuer les complications, avec des seuils fixés selon notre propre expérience et notre courbe d'apprentissage :

- 1) Un(e) orthopédiste pédiatre avec une activité régulière de chirurgies de scoliosée (>20 cas/ an), à priori autonome sur cette chirurgie, pourrait se faire accompagner d'un 2e chirurgien surtout pour les cas compliqués (28);
- 2) Un(e) orthopédiste pédiatre avec une activité de scoliosée moins importante (5 - 20 cas / an) ou en formation pourrait opérer ses scoliosées, surtout les plus difficiles, avec un confrère aguerri dans la chirurgie rachidienne, soit du même service soit d'un service d'adulte, selon les possibilités locales ;
- 3) Un(e) orthopédiste pédiatre avec une activité de

scoliose rare (<5 an) ou en formation, pourrait confier ses scolioses chirurgicales à un confrère, idéalement avec >20 cas/an, et aller l'aider au bloc si possible.

## 5) PATHOLOGIE ADJACENTE CHEZ LES PATIENTS OPÉRÉS À L'ADOLESCENCE

Avec les instrumentations modernes à haute densité d'implants, les pertes de correction deviennent rares. Cependant, les complications mécaniques des segments mobiles adjacents à l'arthrodèse peuvent influencer négativement l'avenir des scolioses opérées. Au niveau crânial, la cyphose jonctionnelle proximale (PJK dans la littérature anglophone) est la complication mécanique la plus fréquente. Au niveau caudal, la persistance ou la progression d'une courbure coronale peuvent augmenter le risque de dégénérescence discale lombaire et de déséquilibre.

### 5a) Proximal Junctional Kyphosis (PJK)

Le syndrome de jonction proximale (PJK) est à l'origine de douleurs, de déformations et de reprises chirurgicales. Il est défini par une augmentation angulaire entre le plateau supérieur de la dernière vertèbre instrumentée proximale et celui de 2 vertèbres au-dessus >10° entre la radiographie préopératoire et celle post-opératoire.

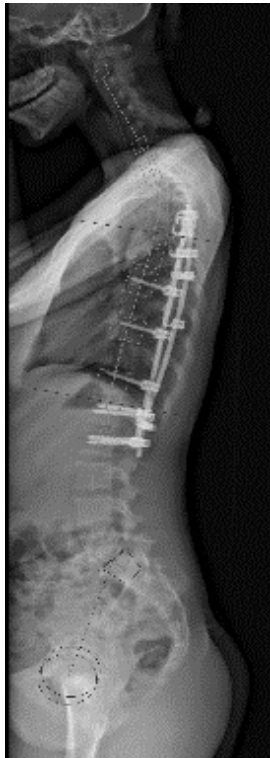

Figure 2 : PJK au-dessus d'un dos plat iatrogénique

Parmi les facteurs modifiables associés au PJK, on peut retenir la longueur de l'instrumentation et l'axe vertical sagittal postopératoire >5cm(29). Concernant les implants, l'utilisation de crochets transversaires ou supralamaires sur la vertèbre proximale semble

diminuer ce risque, par rapport aux vis. Le principal facteur de risque est la perte ou mauvaise restauration de cyphose. Yagi et al. ont constaté l'apparition d'une PJK chez 20 % des patients opérés, bien que le risque de PJK puisse être minimisée par la normalisation postopératoire de l'alignement sagittal global. Le PJK est donc un phénomène de rééquilibrage dû à une correction insuffisante de la cyphose thoracique par rapport à la cyphose thoracique "idéale" du patient(30). Son incidence est considérablement réduite par une correction importante de la cyphose thoracique et une instrumentation courte qui laisse libre la lordose lombaire proximale. La restauration de la cyphose thoracique spécifique au patient devrait donc représenter un objectif majeur lors de la correction de la scoliose (31)thoracique. Les paramètres lombopelviques, tels que l'incidence pelvienne et la pente sacrée, peuvent être utilisés pour prédire la cyphose thoracique optimale chez les sujets jeunes (Solla et al., (32)2024). Une correction personnalisée pour le patient consiste à adapter la correction chirurgicale à la morphologie spinale théorique et aux déséquilibres préexistants. Des tiges pré-cintrées spécifiques au patient peuvent être utiles dans ce sens, en améliorant l'adéquation entre la planification et l'alignement sagittal obtenu et en diminuant le risque de PJK. De plus, le choix de la technique de correction semble crucial pour augmenter la cyphose thoracique en cas d'hypocyphose. La translation postéro-médiale sur deux tiges s'est montrée efficace pour augmenter la cyphose thoracique et réduire les risques de PJK, comparée à d'autres approches moins efficaces sur le plan (33)sagittal. Une augmentation contrôlée de la cyphose thoracique permet d'augmenter la lordose cervicale ainsi que la lordose lombaire. Clement et al. (2021) ont montré que cette adaptation améliore l'équilibre global et favorise la persistance ou l'apparition de courbures plus physiologiques aux niveaux non (34)instrumentés.

### 5b) Décompensation coronale

Définition et mécanisme

L'adding-on est une extension de la courbure sous l'arthrodèse, observée particulièrement dans les scolioses Lenke 1 et 2. Cette complication est liée à un choix inadéquat de la dernière vertèbre instrumentée (LIV) ou à un alignement postopératoire incorrect. La progression de la courbure non instrumentée entraîne une asymétrie fonctionnelle et esthétique significative, augmentant la fréquence des reprises chirurgicales et la dégénérescence discale (El Rachkidi et al., 2022; Yang et al., 2016)(35).

Les travaux de Guo et al. (2024) ont validé un nomogramme pour prédire l'apparition du phénomène d'adding-on(36). Les variables clés incluent un mauvais alignement sagittal et une LIV non adaptée (Chan et al., 2023)[1][5].

Fujii et al. (2020) montrent que les courbures Lenke 1B et 1C, caractérisées par des inclinaisons lombaires

## DEVENIR À L'ÂGE ADULTE DES SCOLIOSES OPÉRÉES À L'ADOLESCENCE

significatives, présentent un risque plus élevé comparé aux courbures 1A(37).

Les stratégies pour minimiser le risque incluent une sélection rigoureuse de la LIV basée sur la vertèbre neutre et stable. L'étude de Tan et al. (2021)(38) met en évidence l'importance de corriger l'ensemble des asymétries pour éviter la surcharge des segments inférieurs.

La sélection de la dernière vertèbre instrumentée (LIV) joue un rôle critique dans l'équilibre coronale postopératoire. L'approche du «touched vertebra concept», comme le décrit Chang et al. (2024), minimise les risques de déséquilibre en s'assurant que la LIV corrige adéquatement(39) la courbure thoracique et compense les asymétries lombaires. Une mauvaise sélection peut entraîner une progression des courbures non instrumentées, augmentant les taux de révision chirurgicale (LaValva et al., 2021

Les travaux de Park et al. (2023)(40) montrent que, bien que la fusion thoracique sélective corrige efficacement les courbures principales, une décompensation coronale persiste dans 10 à 15 % des cas, souvent liée à un mauvais alignement lombaire(41). D'autres études, comme celles de Hughes et al. (2021)(42), indiquent que ces déséquilibres peuvent s'améliorer entre 2 et 5 ans postopératoires, surtout si les asymétries des épaules sont prises en compte dès la planification préopératoire.

Des modèles prédictifs offrent des outils pour anticiper la progression des courbures non-instrumentées. Dans les Lenke 1 et 2, la correction de la courbure lombaire non instrumentée est surtout liée à la correction de la courbe thoracique au dernier recul, à l'angle de Cobb lombaire préopératoire et au modificateur lombaire C (43).

En cas de fusion sélective thoracique, le modificateur lombaire nécessite une certaine attention. Si les Lenke 1A ou 2A présentent plus de risque d'adding-on en cas de montage trop court ou de mauvaise correction de la courbure principale (fig. 3), les Lenke 1C et 2C sont plus à risque de décompensation coronale lombaire, en raison de la progression fréquente de la courbure lombaire non-instrumentée (fig 4). Une correction importante et stable de la courbure thoracique favorise la correction automatique de la courbure lombaire.

Dans les Lenke 5, la présence d'une gibbosité thoracique et un angle de la courbure thoracique au bending  $>20^\circ$  favorisent la mauvaise correction de la courbure thoracique(44).

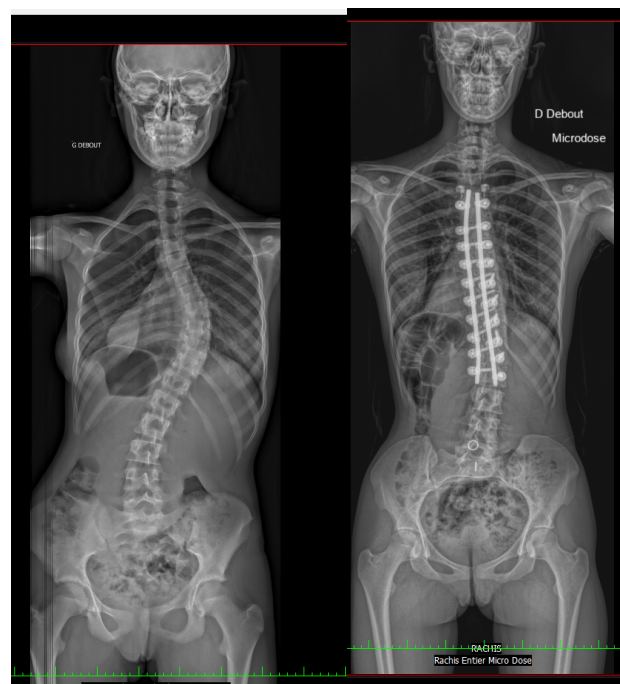


Fig 3a et 3b: scoliose idiopathique de l'adolescent Lenke 1 A  
Radiographie pré-opératoire et adding-on distal à 5 ans de recul

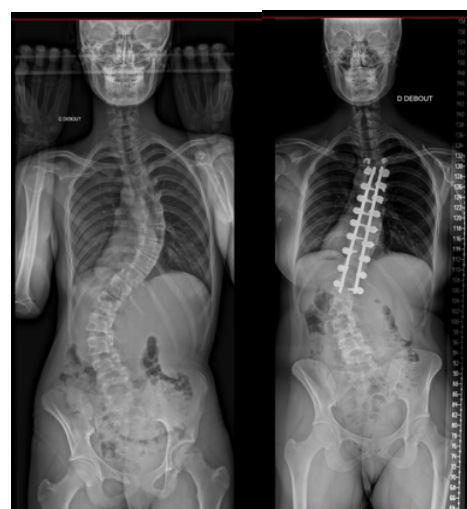

Fig 4a et 4b: scoliose idiopathique de l'adolescent Lenke 1 C  
Radiographie pré-opératoire et persistance d'une courbure lombaire  $>30^\circ$  à 5 ans de recul

## 6) COMPARAISON DES SCOLIOSES OPÉRÉES À L'ADOLESCENCE (AIS) ET À L'ÂGE ADULTE (ADIS) : ASPECTS TECH- NIQUES ET RÉSULTATS

La majorité des études s'accorde sur le fait que les patients atteints de scoliose idiopathique obtiennent de meilleurs résultats s'ils sont opérés pendant l'adolescence (Rousseau et al., 2019). Certaines études suggèrent que la correction radiographique est meilleure chez les adolescents, avec un taux moyen

## DEVENIR À L'ÂGE ADULTE DES SCOLIOSES OPÉRÉES À L'ADOLESCENCE

de correction de 68 %, contre 61 % pour les adultes (Lavelle)(45). Le score SRS-22r est significativement plus élevé chez les adolescents opérés dans certaines études, mais similaire dans d'autres (Zhu)(46).

Les YAdIS avaient une perte de sang plus importante (Lavelle, 2020) (872 ml contre 564 ml), un nombre plus élevé de niveaux fusionnés (10,6 contre 8,9), des LIV plus distaux (L4 ou en dessous), une durée de la chirurgie plus longue, et un taux plus élevé de ré-intervention (11 % contre 0 %) [Lavelle] et de complications postopératoires, telles que la pseudarthrose. Les adultes ont tendance à ressentir plus de douleur postopératoire (scores EVA plus élevés).

Cependant, d'autres travaux mentionnent que la différence dans le pourcentage de correction n'est pas toujours statistiquement significative, ainsi que l'incidence des complications. Une différence significative de la durée opératoire ou de la perte sanguine n'a pas toujours été observée dans toutes les études. Certaines recherches montrent que, bien que les patients adultes subissent des chirurgies plus complexes, il n'y a pas toujours une différence marquée dans la durée opératoire ou le saignement peropératoire entre AIS et AdIS (Wang et al., 2021). Ceci remet en question le fait que la chirurgie à l'adolescence soit toujours supérieure en termes de résultats fonctionnels à long terme. De plus les adultes, bien qu'ayant plus de complications, peuvent tout de même bénéficier d'une amélioration significative de la qualité de vie, comparable à celle des adolescents dans certains aspects (Mohanty et al.)(47).

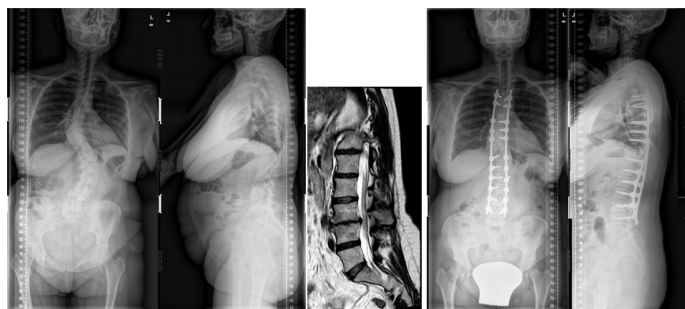


Fig 5. 42 ans, double courbe, discopathie L2-L3, arthrodèse postérieure T4-L4

Une série de jeunes adultes revus 5 ans [Gomez-Rice] (48) après l'intervention a montré un pourcentage élevé de patients nécessitant une thoracoplastie ou des ostéotomies pour obtenir des résultats cosmétiques satisfaisants en raison d'une plus grande rigidité, ce qui a entraîné des temps opératoires plus longs (282 min) et des hospitalisations plus longues (8 jours). La correction était légèrement inférieure à celle obtenue habituellement chez l'adolescent, mais l'équilibre coronal était satisfaisant, ainsi que la lordose lombaire et la cyphose thoracique. [Gomez-Rice]. Concernant la qualité de vie, l'amélioration la plus frappante dans cette série a été l'image de soi au score SRS, suggérant des bénéfices chirurgicaux proches de ceux attendus pour les adolescents.

Toutes ces similitudes commencent à différer avec l'apparition des changements dégénératifs. Les études IRM de la colonne lombaire montrent une augmentation importante des phénomènes dégénératifs coïncidant avec la cinquième et la sixième décennie de la vie (49). Lorsque ces patients arrivent à cet âge, nombre d'entre eux connaissent une progression radiologique de la courbure ou développent des douleurs lombaires, ce qui les incite à reconsidérer la possibilité d'une intervention chirurgicale (Fig 5). Les discopathies, les hernies discales, les sténoses canalaire, la dislocation rotatoire L3-L4 et la perte de lordose lombaire peuvent favoriser une claudication et des lombo-radicalgies, ce qui change la donne. La courbure lombo-sacrée subit des changements dégénératifs, perd de sa souplesse et commence à se déformer dans le plan sagittal (fig 6). Les chirurgies doivent alors inclure tout le rachis lombaire, ajouter une fixation pelvienne surtout en cas de déformation sagittale globale, exiger des décompressions neurologiques et des approches antérieures, voire des ostéotomies en raison de la rigidité de la colonne vertébrale, ce qui accroît l'agressivité chirurgicale. Le taux de complications augmente alors de 40 % et celui des reprises de 20 % (50). Ainsi, le risque de nécessiter une fixation pelvienne reste inférieur à 20 % jusqu'à la cinquième décennie de la vie, pour atteindre 60 % au cours de la sixième décennie, avec un âge seuil autour de 53 ans. En termes de déformation sagittale globale, chaque degré de désalignement augmente ce risque de 7 %, ce qui augmente aussi le risque de complications et affecte négativement les résultats fonctionnels des patients. La durée de l'intervention chirurgicale, les pertes sanguines et la durée d'hospitalisation augmentent de 50 % à 300 % avec la fixation pelvienne. En outre, les taux de complications triplent en moyenne, le risque de pseudarthrose étant multiplié par neuf.

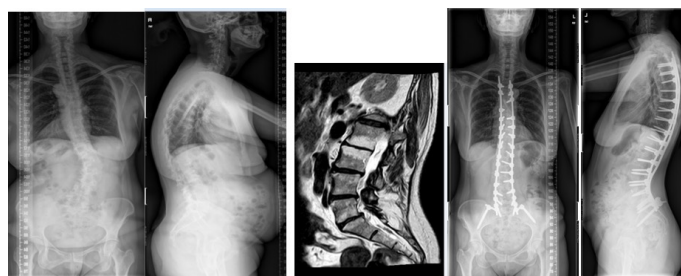


Fig 6. 62 ans, courbe lombaire + hyperkyphose, discopathie L2-S1, arthrodèse postérieure T4-pelvis



## **7) A QUEL MOMENT OPÉRER UNE SCOLIOSE IDIOPATHIQUE?**

Nous déplorons l'absence d'essais contrôlés randomisés définissant le moment optimal pour l'intervention chirurgicale, ce qui ne permet pas de définir le moment exact où la chirurgie devient nécessaire.

L'éléments le plus classique pour choisir d'opérer à l'adolescence est l'angle de Cobb, traditionnellement au-dessus de 50° pour les courbures simples (thoraciques ou lombaires), parfois au-dessus de 60° pour les courbures doubles (thoraciques ET lombaires). Il s'est avéré que de nombreuses scolioses interprétées dans le passé comme « doubles majeure » (en théorie, Lenke 3 ou 6) étaient en effet des simples thoraciques (Lenke 1) ou doubles thoraciques (Lenke 2) avec des courbures lombaires non structurales, ce qui a permis de les opérer en instrumentant seulement la (ou les) courbure thoracique et de laisser la plus grosse partie du rachis lombaire libre. Bien que la littérature ne permette pas de trancher de façon définitive, de nombreuses publications concluent à une supériorité clinique des montages sélectifs en terme de mobilité à court terme et de dégradation du rachis lombaire à long terme(51).

Cependant, des zones d'incertitude persistent. En dehors de l'angle de Cobb, de nombreux facteurs sont à prendre en compte et peuvent faire pencher la balance pour la chirurgie:

- un mauvais équilibre sagittal (par exemple cyphose thoraco-lombaire ou hypocyphose thoracique), très pourvoyeur de dégradation à long terme ;
- un déséquilibre coronal avec un angle un axe occipital latéralisé par rapport au pli interfessier, qui a tendance à s'aggraver avec le temps ;
- la réductibilité de la contre-courbure, qui permet une instrumentation sélective de la courbure principale ;
- les douleurs éventuelles ;
- l'acceptation des complications potentielles ;
- la gêne esthétique liée à une gibbosité ou à un déséquilibre des épaules ou des plis de taille, qui ne doit pas être l'élément principal de décision mais peut avoir son importance.

En outre, le niveau distal du montage est à prendre en compte car une vertèbre d'appui plus distale entrainera plus de raideur et, potentiellement, une usure plus précoce des disques non instrumentés(52). De l'autre côté, une courbure TL/L importante non opérée entrainera une dégénérescence lombaire plus précoce et plus importante. La question n'est donc pas simple(53).

Dans les cas qu'on décide de ne pas opérer à l'adolescence une scoliose supérieure à 40°, une surveillance radio-clinique tous les 5 à 10 ans paraît opportune afin de dépister une aggravation radiologique importante avant son retentissement clinique.

Nous proposons donc une intervention chirurgicale aux adolescents qui ne présentent aucun symptôme,

hormis l'aspect esthétique, dans le but d'aligner la colonne vertébrale pour un meilleur avenir biomécanique, mais nous ne faisons pas la même chose avec les jeunes adultes ou les patients plus âgés qui attendent l'apparition de symptômes. Une fois de plus, aucun essai contrôlé randomisé n'a prouvé que les adolescents opérés s'en sortent mieux à long terme.

Nous essayons alors d'éviter les opérations entre 20 et 40 ans, une période de leur vie où, en général, les patients se préoccupent du travail et de leur famille. Ils reviennent ensuite lorsque la douleur et le handicap fonctionnel commencent à avoir un impact sur leur vie. Certains patients présentent une courbure importante, une dégénérescence discale et une dislocation rotatoire, un déséquilibre sagittal et coronal important et une fragilité accrue. La chirurgie devient alors plus dangereuse, augmentant les complications et les reprises.

Des études sont en cours sur les patients non opérés et ceux qui l'ont été après 30 ans de suivi, par (54) rapport à la population générale dans la cinquantaine. A présent, nous n'avons que les données des patients opérés à l'adolescence et sur la population générale. Les opérés se sont bien adaptés à la vie normale, en termes d'études (32% ont poursuivi des études supérieures contre 26% de la population normale), de profession, de vie de famille (65% étaient mariés et 62% avaient une progéniture, contre 64% de la population normale), à la vie sociale et le sport (50 % étaient actifs ou très actifs en matière d'activité physique contre 61 % de leurs pairs normaux). Cependant, il existe une proportion élevée de patients se plaignant de maux de dos par rapport à leurs pairs normaux du même âge (72 % vs 20 %). La plupart étaient insatisfaits de leur image d'eux-mêmes et s'inquiétaient de leur cicatrice. Du fait de leur arthrodèse vertébrale, 70 % percevaient une raideur lors des activités de la vie quotidienne (fonctions ménagères et souplesse du corps). Malgré toutes ces plaintes, la grande majorité des patients évalués étaient satisfaits du traitement reçu à l'adolescence, qui leur permettait de mener une vie intégrée dans la société [Perez-Gruoso]. De façon surprenante, ils avaient de pires souvenirs du traitement conservateur (port du corset pendant des années à temps plein) que de l'expérience chirurgicale, qui était généralement bien tolérée, sauf les premières nuits en soins intensifs ou en cas de complications précoces [Perez-Gruoso].

## **CONCLUSION**

La chirurgie des scolioses idiopathiques est largement bénéfique, offrant une correction efficace des déformations, une préservation fonctionnelle et une meilleure qualité de vie. Les résultats confirment que la classification de Lenke permet une sélection judicieuse des courbures à instrumenter, réduisant les complications mécaniques et le nombre de vertèbres

arthrodésées, ce qui permet de garder un plus grand nombre de disques mobiles. Cependant, l'optimisation des indications chirurgicales reste un défi, notamment pour les courbures limites.

Les incertitudes incluent les seuils optimaux pour la fusion sélective, l'âge idéal pour opérer et l'impact à très long terme des stratégies actuelles.

## RÉFÉRENCES

(1) Selection of Fusion Levels in Adolescent Idiopathic Scoliosis.

Baghdadi S, Baldwin K. *Curr Rev Musculoskelet Med.* 2024 Jan;17(1):23-36. doi: 10.1007/s12178-023-09876-6.

(2) Classification of operative adolescent idiopathic scoliosis: treatment guidelines.

Rose PS, Lenke LG. *Orthop Clin North Am.* 2007 Oct;38(4):521-9, vi. doi: 10.1016/j.ocl.2007.06.001.

Understanding the Lenke Classification for Adolescent Idiopathic Scoliosis (AIS).

van Royen BJB. *Curr Probl Diagn Radiol.* 2023 Jul-Aug;52(4):233-236. doi: 10.1067/j.cpradiol.2023.01.003.

(3) Defining risk factors for adding-on in Lenke 1 and 2 AR curves.

Mitchell BC, Skaggs DL, Lenke LG, Bastrom TP, Bartley CE, Newton PO. *Spine Deform.* 2021 Nov;9(6):1569-1579. doi: 10.1007/s43390-021-00382-8. Epub 2021 Jul 3.

Clinical predictive model of lumbar curve Cobb angle below selective fusion for thoracic adolescent idiopathic scoliosis: a longitudinal multicenter descriptive study.

Solla F, Lakhal W, Morin C, de Gauzy JS, Kreichati G, Obeid I, Wolff S, Lechevallier J, Parent HF, Clément JL, Bertonecelli CM. *Eur J Orthop Surg Traumatol.* 2022 Jul;32(5):827-836. doi: 10.1007/s00590-021-03054-5. Epub 2021 Jun 18.

Prognostic Role of Rib Hump in Overlying Thoracic Curve Correction Above Selective Fusion for Lenke 5 Idiopathic Adolescent Scoliosis.

Solla F, Gallo M, Doria C, Caci H, Voury A, Rossello O, Clément JL, Rampal V. *Clin Spine Surg.* 2018 Mar;31(2):E140-E145. doi: 10.1097/BSD.0000000000000590.

(4) *J Bone Joint Surg Am.* 2020 Nov 18;102(22):1966-1973. doi: 10.2106/JBJS.19.01485.

Selecting the «Touched Vertebra» as the Lowest Instrumented Vertebra in Patients with Lenke Type-1 and 2 Curves: Radiographic Results After a Minimum 5-Year Follow-up

Eduardo C Beauchamp 1 2, Lawrence G Lenke 3, Meghan Cerpa 3, Peter O Newton 4, Michael P Kelly 5, Kathy M Blanke 3; Harms Study Group Investigators

The Optimal Lowest Instrumented Vertebra to Prevent the Distal Adding-On Phenomenon in Patients Undergoing Selective Thoracic Fusion for Adolescent Idiopathic Scoliosis with Lenke Type 1A and 1B Curves: Comparison of Nine Selection Criteria.

Park SJ, Park JS, Kang DH, Lee CS. *J Clin Med.* 2024 Jun 30;13(13):3859. doi: 10.3390/jcm13133859.

Selection of Fusion Levels in Adolescent Idiopathic Scoliosis.

Baghdadi S, Baldwin K. *Curr Rev Musculoskelet Med.* 2024 Jan;17(1):23-36. doi: 10.1007/s12178-023-09876-6

(5) *J Bone Joint Surg Am.* 2020 Nov 18;102(22):1966-1973. doi: 10.2106/JBJS.19.01485.

Selecting the «Touched Vertebra» as the Lowest Instrumented Vertebra in Patients with Lenke Type-1 and 2 Curves: Radiographic Results After a Minimum 5-Year Follow-up

Eduardo C Beauchamp 1 2, Lawrence G Lenke 3, Meghan Cerpa 3, Peter O Newton 4, Michael P Kelly 5, Kathy M Blanke 3; Harms Study Group Investigators

The Optimal Lowest Instrumented Vertebra to Prevent the Distal Adding-On Phenomenon in Patients Undergoing Selective Thoracic Fusion for Adolescent Idiopathic Scoliosis with Lenke Type 1A and 1B Curves: Comparison of Nine Selection Criteria.

Park SJ, Park JS, Kang DH, Lee CS. *J Clin Med.* 2024 Jun 30;13(13):3859. doi: 10.3390/jcm13133859.

Selection of Fusion Levels in Adolescent Idiopathic Scoliosis.

Baghdadi S, Baldwin K. *Curr Rev Musculoskelet Med.* 2024 Jan;17(1):23-36. doi: 10.1007/s12178-023-09876-6

(6) *J Bone Joint Surg Am* 1987 Jan;69(1):90-6.

Scoliosis and pregnancy

R R Betz, W P Bunnell, E Lambrecht-Mulier, G D MacEwen

(7)-Bess S, Boachie-Adjei O, Burton D, et al. Pain and disability determine treatment modality for older patients with adult scoliosis, while deformity guides treatment for younger patients. *Spine* 2009;34:2186-90

(8) Gomez-Rice A, Capdevila-Bayo M, Núñez-Pereira S, Haddad S, Vila-Casademunt A, Pérez-Gruoso F, Kleinstück F, Obeid I, Alanay A, Pellise F, Pizones J; ESSG European Spine Study Group ESSG. A 5-year follow-up of the effect of corrective surgery in young adults with idiopathic scoliosis. *Spine Deform.* 2023 May;11(3):605-615. doi: 10.1007/s43390-023-00642-9.

(9) Bess S, Boachie-Adjei O, Burton D, et al. Pain and disability determine treatment modality for older patients with adult scoliosis, while deformity guides treatment for younger patients. *Spine* 2009;34:2186-90

## DEVENIR À L'ÂGE ADULTE DES SCOLIOSES OPÉRÉES À L'ADOLESCENCE

- (10) Haefeli M, Elfering A, Kilian R, et al. Nonoperative treatment for adolescent idiopathic scoliosis: a 10- to 60-year follow-up with special reference to health-related quality of life. *Spine* 2006;31:355–66.
- (11) Smith JS, Lafage V, Shaffrey CI, et al. Outcomes of operative and nonoperative treatment for adult spinal deformity: a prospective, multicenter, propensity-matched cohort assessment with minimum 2-year follow-up. *Neurosurgery*. 2016 Jun;78(6):851-61. doi: 10.1227/NEU.0000000000001116.
- (12) Comparison of Patients with and without Predicted Surgical Indication between Clusters of Adult Spine Deformity (ASD) Patients. Baroncini A, Boissiere L, Larrieu D, Haddad S, Pellisé F, Alanay A, Kleinstueck F, Pizones J, Bourghli A, Obeid I; European Spine Study Group (ESSG). *Spine (Phila Pa 1976)*. 2024 Oct 1. doi: 10.1097/BRS.0000000000005173. Online ahead of print.
- (13) The dynamics of satisfaction in surgical and non-surgical adult spinal deformity patients. Núñez-Pereira S, Serra-Burriel M, Vila-Casademunt A, Hayashi K, Haddad S, Pizones J, Kleinstück F, Obeid I, Alanay A, Pellisé F; European Spine Study Group. *Eur Spine J*. 2021 May;30(5):1235-1246. doi: 10.1007/s00586-021-06816-1. Epub 2021 Mar 22. PMID: 33754196
- (14) Half of the adolescent idiopathic scoliosis patients may have lumbar adjacent segment degeneration following spinal fusion: A systemic review and meta-analysis. Liu F, Liu F, Wang H.J *Orthop Surg (Hong Kong)*. 2024 Jan-Apr;32(1):10225536241248711. doi: 10.1177/10225536241248711.
- (15) Long-term follow-up of adolescent idiopathic scoliosis surgery with Harrington instrumentations: a systematic review and meta-analysis. Barile F, Ruffilli A, Morandi Guaitoli M, Virolì G, Ialuna M, Manzetti M, Cerasoli T, Artioli E, Traversari M, Mazzotti A, Faldini C. *Musculoskelet Surg*. 2024 May 28. doi: 10.1007/s12306-024-00836-y. Online ahead of print. Adolescent Idiopathic Scoliosis Surgery: Postoperative Functional Outcomes at 32 Years Mean Follow-Up. Barone G, Giudici F, Manzini F, Pironti P, Viganò M, Minoia L, Archetti M, Zagra A, Scaramuzzo L. *Children (Basel)*. 2023 Dec 30;11(1):52. doi: 10.3390/children11010052.
- (16) Long-term follow-up of adolescent idiopathic scoliosis surgery with Harrington instrumentations: a systematic review and meta-analysis. Barile F, Ruffilli A, Morandi Guaitoli M, Virolì G, Ialuna M, Manzetti M, Cerasoli T, Artioli E, Traversari M, Mazzotti A, Faldini C. *Musculoskelet Surg*. 2024 May 28. doi: 10.1007/s12306-024-00836-y. Online ahead of print.
- (17) Health-related quality of life in patients 40 years after diagnosis of an idiopathic scoliosis. Ragborg LC, Dragsted C, Ohrt-Nissen S, Andersen T, Gehrchen M, Dahl B. *Bone Joint J*. 2023 Feb;105-B(2):166-171. doi: 10.1302/0301-620X.105B2.BJJ-2022-0897.R1. Health-related quality of life in patients 40 years after diagnosis of an idiopathic scoliosis. Ragborg LC, Dragsted C, Ohrt-Nissen S, Andersen T, Gehrchen M, Dahl B. *Bone Joint J*. 2023 Feb;105-B(2):166-171. doi: 10.1302/0301-620X.105B2.BJJ-2022-0897.R1.
- (18) Evolution of adolescent idiopathic scoliosis: results of a multicenter study at 20 years' follow-up. Pesenti S, Jouve JL, Morin C, Wolff S, Sales de Gauzy J, Chalopin A, Ibnoukhatib A, Polirsztok E, Walter A, Schuller S, Abelin-Genevois K, Leroux J, Lechevallier J, Kabaj R, Mary P, Fuentes S, Parent H, Garin C, Bin K, Peltier E, Blondel B, Chopin D; SOFCOT. *Orthop Traumatol Surg Res*. 2015 Sep;101(5):619-22. doi: 10.1016/j.otsr.2015.05.004. Epub 2015 Jul 17.
- (19) Mismatch Between Pelvic Incidence and Lumbar Lordosis is the Key Sagittal Plane Determinant of Patient Outcome at Minimum 40 Years After Instrumented Fusion for Adolescent Idiopathic Scoliosis. Rubery PT, Lander ST, Mesfin A, Sanders JO, Thirukumaran CP. *Spine (Phila Pa 1976)*. 2022 Mar 1;47(5):E169-E176. doi: 10.1097/BRS.0000000000004277.
- (20) Neck and shoulder pain in thoracic adolescent idiopathic scoliosis 10 years after posterior spinal fusion. Ohashi M, Watanabe K, Hirano T, Hasegawa K, Tashi H, Makino T, Minato K, Sato M, Kawashima H. *Eur Spine J*. 2024 Jun;33(6):2522-2529. doi: 10.1007/s00586-024-08233-6. Epub 2024 Apr
- (21) Long-term Radiographic and Clinical Outcomes After Selective Thoracic Fusion for Adolescent Idiopathic Scoliosis With Lenke 1C Curve. Park SJ, Lee CS, Park JS, Ma CH, Shin TS, Jeon CY. *J Pediatr Orthop*. 2023 Sep 1;43(8):e649-e656. doi: 10.1097/BPO.0000000000002444. Epub 2023 Jun 9.
- (22) Health-related Quality of Life (HRQOL) Outcomes of Selective/Nonselective Thoracic Fusion for Lenke 1C Adolescent Idiopathic Scoliosis (AIS) Patients with a Minimum 4-year Follow-up. Luo C, Deng Z, Li J, Li Z, Wang L, Ran L, Song Y, Huang S, Wang L, Ma L. *Orthop Surg*. 2024 Feb;16(2):429-436. doi: 10.1111/os.13977.
- (23) Pulmonary Function at Minimum 10 Years After Segmental Pedicle Screw Instrumentation for Thoracic Adolescent Idiopathic Scoliosis. Helenius L, Ahonen M, Syvänen J, Perokorpi T, Helenius I. *Spine (Phila Pa 1976)*. 2024 Apr 1. doi: 10.1097/

## DEVENIR À L'ÂGE ADULTE DES SCOLIOSES OPÉRÉES À L'ADOLESCENCE

BRS.0000000000004996. Online ahead of print.PMID: 38556741

(24) Long-Term Follow-up of Posterior Selective Thoracolumbar/Lumbar Fusion in Patients With Lenke 5C Adolescent Idiopathic Scoliosis: An Analysis of 10-Year Outcomes.

Chen K, Chen Y, Shao J, Zhoutian J, Wang F, Chen Z, Li M. *Global Spine J.* 2022 Jun;12(5):840-850. doi: 10.1177/2192568220965566. Epub 2020 Oct 16.

(25) Association Between Lenke Classification, The Extent of Lumbar Spinal Fusion, and Health-Related Quality of Life After Instrumented Spinal Fusion for Adolescent Idiopathic Scoliosis.

Frantzen A, Suominen EN, Saarinen AJ, Ponkilainen V, Syvänen J, Helenius L, Ahonen M, Helenius I. *Spine (Phila Pa 1976).* 2023 Sep 1;48(17):1216-1223. doi: 10.1097/BRS.0000000000004760.

(26) Complications following surgical treatment of adolescent idiopathic scoliosis: a 10-year prospective follow-up study.

Hariharan AR, Shah SA, Petfield J, Baldwin M, Yaszay B, Newton PO, Lenke LG, Lonner BS, Miyajima F, Sponseller PD, Samdani AF; Harms Study Group.

(27) Surgeon volume affects short- and long-term surgical outcomes in idiopathic scoliosis.

Perfetti D, Atlas AM, Galina J, Satin A, Hasan S, Amaral T, Sarwahi V. *Spine Deform.* 2020 Jun;8(3):455-461. doi: 10.1007/s43390-020-00058-9. Epub 2020 Feb 24.

(28) A Two-Surgeon Approach Improves Performance for Young Surgeons in Adolescent Idiopathic Scoliosis.

Bassett W, Caruso C, Adolfsen S, McPartland T, Bowe JA, Tuason D. *Orthopedics.* 2021 May-Jun;44(3):e347-e352. doi: 10.3928/01477447-20210414-05.

(29) Ferrero E, Bocahut N, Lefevre Y, Roussouly P, Pesenti S, Lakhal W and al (2018) Proximal junctional kyphosis in thoracic adolescent idiopathic scoliosis: risk factors and compensatory mechanisms in a multicenter national cohort. *Eur spine J* 27:2241-2250 <https://doi.org/10.1007/s00586-018-5640-y>

1. Liu FY, Wang T, Yang SD, Wang H, Yang DL, Ding WY (2016) Incidence and risk factors for proximal junctional kyphosis: a meta-analysis. *Eur Spine J* 25:2376-2383 <https://doi.org/10.1007/s00586-016-4534-0>

(30) Proximal junctional kyphosis is a rebalancing spinal phenomenon due to insufficient postoperative thoracic kyphosis after adolescent idiopathic scoliosis surgery.

Clément JL, Pesenti S, Ilharreborde B, Morin C, Charles YP, Parent HF, Violas P, Szadkowski M, Boissière L, Solla F. *Eur Spine J.* 2021 Jul;30(7):1988-1997. doi: 10.1007/s00586-021-06875-4. Epub 2021 May 22.

(31) Can Lumbopelvic Parameters Be Used to Predict

Thoracic Kyphosis at all Ages? A National Cross-Sectional Study.

Solla F, Ilharreborde B, Blondel B, Prost S, Bauduin E, Laouissat F, Riouallon G, Wolff S, Challier V, Obeid I, Boissière L, Ferrero E, Lamas V, Le Huec JC, Bourret S, Faddoul J, Abi Lahoud GN, Fièvre V, Kerckhove MV, Lebhar J, Giorgi H, Faure A, Sauleau EA, Pesenti S, Charles YP; French Spine Surgery Society (SFCR). *Global Spine J.* 2024 May;14(4):1116-1124. doi: 10.1177/21925682221134039. Epub 2022 Oct 25.

(32) Patient-Specific Surgical Correction of Adolescent Idiopathic Scoliosis: A Systematic Review.

Solla F, Ilharreborde B, Clément JL, Rose EO, Monticone M, Bertonielli CM, Rampal V. *Children (Basel).* 2024 Jan 15;11(1):106. doi: 10.3390/children11010106.

(33) Comparison of four correction techniques for posterior spinal fusion in adolescent idiopathic scoliosis.

Pesenti S, Clément JL, Ilharreborde B, Morin C, Charles YP, Parent HF, Violas P, Szadkowski M, Boissière L, Jouve JL, Solla F. *Eur Spine J.* 2022 Apr;31(4):1028-1035. doi: 10.1007/s00586-022-07145-7. Epub 2022 Feb 28.

(34) Surgical increase in thoracic kyphosis increases unfused lumbar lordosis in selective fusion for thoracic adolescent idiopathic scoliosis.

Clément JL, Pelletier Y, Solla F, Rampal V. *Eur Spine J.* 2019 Mar;28(3):581-589. doi: 10.1007/s00586-018-5740-8. Epub 2018 Sep 11. PMID: 30206693

(35) Early Revision Surgery for Distal Adding-On Correction in Lenke 1 and 2 Adolescent Idiopathic Scoliosis.

El Rachkidi R, Silvestre C, Roussouly P. *Cureus.* 2022 Nov 1;14(11):e30960. doi: 10.7759/cureus.30960. eCollection 2022 Nov.

*Global Spine J.* 2023 Mar;13(2):443-450. doi: 10.1177/2192568221998642. Epub 2021 Mar 11.

Preoperative «Cervical Axis» Deviation Increases the Risk of Distal Adding-On Following Surgery in Lenke 1 and 2 Adolescent Idiopathic Scoliosis Patients

Chris Yin Wei Chan 1, Pei Ying Ch'ng 1, Sin Ying Lee 1, Weng Hong Chung 1, Chee Kidd Chiu 1, Mun Keong Kwan 1

*Spine (Phila Pa 1976)* . 2016 Apr;41(8):698-704. doi: 10.1097/BRS.0000000000001303.

Adding-on Phenomenon After Surgery in Lenke Type 1, 2 Adolescent Idiopathic Scoliosis: Is it Predictable? Changwei Yang 1, Yanming Li, Mingyuan Yang, Yunfei Zhao, Xiaodong Zhu, Ming Li, Gabriel Liu

(36) Construction and Validation of a Nomogram for Predicting the Adding-On Phenomenon Postoperatively for Adolescent Idiopathic Scoliosis: A Retrospective Study.

Guo W, Yang W, Ma R, Yang W, Zhang H, Wang Z, Fan J, Ge Z. *World Neurosurg.* 2024 Nov 26;194:123417. doi: 10.1016/j.wneu.2024.10.146.

(37) Fujii T, Daimon K, Fujita N, Yagi M, Michikawa T,

## DEVENIR À L'ÂGE ADULTE DES SCOLIOSES OPÉRÉES À L'ADOLESCENCE

- Hosogane N, Nagoshi N, Tsuji O, Kaneko S, Tsuji T, Nakamura M, Matsumoto M, Watanabe K. Risk Factors for Postoperative Distal Adding-on in Lenke Type 1B and 1C and its Influence on Residual Lumbar Curve. *J Pediatr Orthop*. 2020 Feb;40(2):e77-e83. doi: 10.1097/BPO.0000000000001399. PMID: 31095011.
- (38) Tan JH, Hey HWD, Wong G, Wong HK, Lau LL. Lumbar Adding-on of the Thoracic Spine After Selective Fusion in Adolescent Idiopathic Scoliosis Lenke Types 1 and 2 Patients: A Critical Appraisal. *Spine (Phila Pa 1976)*. 2021 Feb 1;46(3):E167-E173. doi: 10.1097/BRS.0000000000003806. PMID: 33181768.
- (39) Chang DG, Lenke LG, Kim HJ, Pizones J, Castelein R, Trobisch PD, Watanabe K, Ha KY, Suk SI. The benefits of touched vertebra concept for the selection of the lowest instrumented vertebra in thoracic curves of adolescent idiopathic scoliosis. *Eur Spine J*. 2024 Dec 5. doi: 10.1007/s00586-024-08597-9. Epub ahead of print. PMID: 39633188.
- (40) Long-term Radiographic and Clinical Outcomes After Selective Thoracic Fusion for Adolescent Idiopathic Scoliosis With Lenke 1C Curve. Park SJ, Lee CS, Park JS, Ma CH, Shin TS, Jeon CY. *J Pediatr Orthop*. 2023 Sep 1;43(8):e649-e656. doi: 10.1097/BPO.0000000000002444.
- (41) Selection of Optimal Lower Instrumented Vertebra for Adolescent Idiopathic Scoliosis Surgery. Seo SH, Hyun SJ, Lee JK, Cho YJ, Jo DJ, Park JH, Kim KJ; Korean Spinal Deformity Society. *Neurospine*. 2023 Sep;20(3):799-807. doi: 10.14245/ns.2346452.226. Epub 2023 Sep 30.
- (42) Hughes J, Bastrom TP, Bartley CE, Newton PO, Parent S, Cahill PJ, Lonner B, Shah SA, Samdani A; Harms Study Group; Yaszay B. Radiographic Coronal Imbalance and Shoulder Asymmetry Continue to Improve Between 2 and 5 Years Following Surgery of Adolescent Idiopathic Scoliosis. *J Pediatr Orthop*. 2021 Aug 1;41(7):e512-e516. doi: 10.1097/BPO.0000000000001856. PMID: 37167430.
- (43) Solla F, Lakhali W, Morin C, de Gauzy JS, Kreichati G, Obeid I, Wolff S, Lechevallier J, Parent HF, Clément JL, Bertoncelli CM. Clinical predictive model of lumbar curve Cobb angle below selective fusion for thoracic adolescent idiopathic scoliosis: a longitudinal multicenter descriptive study. *Eur J Orthop Surg Traumatol*. 2022 Jul;32(5):827-836. doi: 10.1007/s00590-021-03054-5. Epub 2021 Jun 18. PMID: 34143310.
- (44) Prognostic Role of Rib Hump in Overlying Thoracic Curve Correction Above Selective Fusion for Lenke 5 Idiopathic Adolescent Scoliosis. Solla F, Gallo M, Doria C, Caci H, Voury A, Rossello O, Clément JL, Rampal V. *Clin Spine Surg*. 2018 Mar;31(2):E140-E145. doi: 10.1097/BSD.0000000000000590.
- (45) Clinical Outcomes of Idiopathic Scoliosis Surgery: Is There a Difference Between Young Adult Patients and Adolescent Patients? Lavelle W, Kurra S, Hu X, Lieberman I. *Cureus*. 2020 May 14;12(5):e8118. doi: 10.7759/cureus.8118.
- Clinical Outcomes of Idiopathic Scoliosis Surgery: Is There a Difference Between Young Adult Patients and Adolescent Patients? Lavelle W, Kurra S, Hu X, Lieberman I. *Cureus*. 2020 May 14;12(5):e8118. doi: 10.7759/cureus.8118.
- A Comparison Between the Perioperative Outcomes of Female Adolescent Idiopathic Scoliosis (AIS) Versus Adult Idiopathic Scoliosis (AdIS) Following Posterior Spinal Fusion: A Propensity Score Matching Analysis Involving 425 Patients. Chan CYW, Gani SMA, Chung WH, Chiu CK, Hasan MS, Kwan MK. *Global Spine J*. 2023 Jan;13(1):81-88. doi: 10.1177/2192568221991510. Epub 2021 Mar 2.
- (46) Comparison of Surgical Outcome of Adolescent Idiopathic Scoliosis and Young Adult Idiopathic Scoliosis: A Match-Pair Analysis of 160 Patients. Zhu F, Bao H, Yan P, Liu S, Zhu Z, Liu Z, Bao M, Qiu Y. *Spine (Phila Pa 1976)*. 2017 Oct 1;42(19):E1133-E1139. doi: 10.1097/BRS.0000000000002106.
- (47) The timing of spinal fusion in adolescent idiopathic scoliosis. Mohanty SP, Kumar MN, Kishore BG, Babu SS. *J Orthop Surg (Hong Kong)*. 2001 Dec;9(2):7-14. doi: 10.1177/230949900100900203.
- (48) A 5-year follow-up of the effect of corrective surgery in young adults with idiopathic scoliosis. Gomez-Rice A, Capdevila-Bayo M, Núñez-Pereira S, Haddad S, Vila-Casademunt A, Pérez-Gruoso F, Kleinstück F, Obeid I, Alanay A, Pellise F, Pizones J; ESSG European Spine Study Group ESSG. *Spine Deform*. 2023 May;11(3):605-615. doi: 10.1007/s43390-023-00642-9. Epub 2023 Jan 6.
- (49) Distribution Patterns of Degeneration of the Lumbar Spine in a Cohort of 200 Patients with an Indication for Lumbar MRI. Näther P, Kersten JF, Kaden I, Irga K, Nienhaus A. *Int J Environ Res Public Health*. 2022 Mar 21;19(6):3721. doi: 10.3390/ijerph19063721.
- (50) Long-term mechanical failure in well aligned adult spinal deformity patients. Haddad S, Yilgor C, Jacobs E, Vila L, Nuñez-Pereira S, Ramirez Valencia M, Pupak A, Barcheni M, Pizones J, Alanay A, Kleinstück F, Obeid I, Pellisé F; European Spine Study Group. *Spine J*. 2025 Feb;25(2):337-346. doi: 10.1016/j.spinee.2024.09.019. Epub 2024 Sep 26.
- (51) Campbell RE, Rudic T, Hafey A, Driskill E, Newton PO; Harms Research Study Group; Bachmann KR. Curve progression following selective and nonselective spinal fusion for adolescent idiopathic scoliosis: are selec-

tive fusions stable? Spine Deform. 2025 Jan;13(1):177-187. doi: 10.1007/s43390-024-00943-7. Epub 2024 Aug 19. PMID: 39160427; PMCID: PMC11729213.

(52) Adolescent Perception of Stiffness After Spinal Fusion Surgery.

Lindsay SE, Thompson A, Hummel J, Halsey MF, Yang S.J Patient Exp. 2024 Sep 30;11:23743735241282937. doi: 10.1177/23743735241282937. eCollection 2024.

(53) Akazawa T, Kotani T, Sakuma T, et al. Spinal fusion on adolescent idiopathic scoliosis patients with the level of L4 or lower can increase lumbar disc degeneration with sagittal imbalance 35 years after surgery. Spine Surg Relat Res 2017;1:72-7.

(54) Pérez-Grueso FJS, Moreno-Manzanaro L, Pizones J. The reunion with my patients: their journey and experience 30 years after their intervention for adolescent idiopathic scoliosis via CD instrumentation. Spine Deform. 2024 May;12(3):671-679. doi: 10.1007/s43390-023-00814-7. Epub 2024 Feb 2. PMID: 38305991.