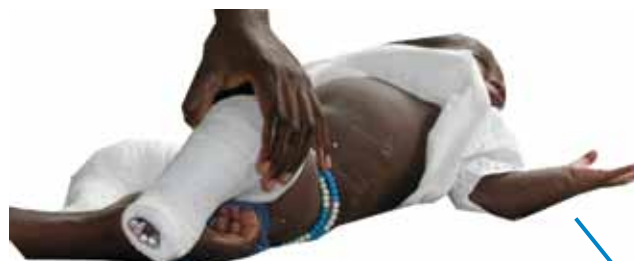
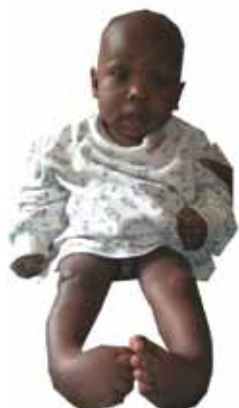
# Le Pied Bot: La Méthode Ponseti

Troisième Édition



## Contents

Préface et collaborateurs . . . . .	2
Traducteurs . . . . .	3
Bases scientifique de la prise en charge . .	4
La méthode Ponseti actuelle . . . . .	6
Evaluation du pied bot . . . . .	8
Correction plâtrée selon Ponseti . . . . .	9
Erreurs habituelles de prise en charge. . .	13
Ténotomie. . . . .	14
L'attelle . . . . .	16
Amélioration de la compliance à l'attelle .	18
Barrières culturelles à la prise en charge .	19
Récidive du pied bot. . . . .	20
Pied bot atypique . . . . .	22

## Référence

Transfert du tendon du tibialis anterior. . .	24
Confection de l'attelle . . . . .	26
Classification du pied bot . . . . .	27
Information pour les parents. . . . .	28
Bibliographie. . . . .	31
L'organisation Global HELP . . . . .	32

Dr. Lynn Staheli



GLOBAL HELP  
HEALTH EDUCATION USING LOW-COST PUBLICATIONS

## Préface

Il s'agit de la troisième édition du manuel Ponseti sponsorisé par l'Organisation Global HELP. En 2004 nous avons publié les premières versions en Anglais en format papier et PDF ([www.global-help.org](http://www.global-help.org)). Environ 20,000 copies en couleur et en 5 langues ont été distribuées dans plus de 100 pays. Plus de 100,000 téléchargements de la version PDF en 12 langues ont été effectués dans plus de 150 pays. Notre nouveau programme fournit cette publication qui fait partie d'une bibliothèque de 26 livres, articles et posters sur un simple compact disc. Cette édition CD permettra un accès pratique et plus largement disponible, en particulier dans les pays avec des accès internet limités ou absents.

Cette nouvelle édition a été préparée pour mettre à jour le contenu, faciliter la traduction, être plus multiculturel, et élargir l'accès. Nous avons épuré la technique en montrant l'efficacité de la méthode Ponseti chez les nourrissons et les enfants plus âgés ainsi que dans le pied bot difficile. Pour rendre les traductions plus simples nous avons mis en place un espace unique plus large pour le texte de chaque page. Nous avons créé une adresse internet facilement mémorisable: [www.orthobooks.org](http://www.orthobooks.org)

Je voudrais remercier tous les collaborateurs pour leurs précieuses suggestions ainsi que le Dr. Pirani qui nous a permis d'inclure des éléments du livre sur l'Ouganda dans cette publication, rendant cette édition plus compréhensible et plus multiculturelle.. Je remercie le Dr. Morcuende pour ses bibliographies judicieuses et sa contribution, rendant le contenu de cette nouvelle édition plus cohérente avec la méthode Ponseti actuelle de l'Iowa. Je remercie également Helen Schinske pour l'édition ainsi que le groupe McCallum pour avoir imprimé cette édition à un prix discount.

Nous sommes heureux de travailler à ce que la méthode Ponseti devienne une pratique standard partout dans le monde.

Nous remercions ceux qui ont traduit ce fascicule dans diverses langues améliorant son accès dans bon nombre de pays.

Nous apprécions toujours vos retours et suggestions.

Dr. Lynn Staheli  
Fondateur et directeur volontaire  
Organisation Global HELP 2009



## GLOBAL HELP

L'organisation Global HELP fournit de l'information gratuite sur la santé pour les pays en voies de développement et afin d'aider à rendre la connaissance médicale la plus accessible possible à travers le monde. Allez vers les sites [www.global-help.org](http://www.global-help.org) ou [www.orthobooks.org](http://www.orthobooks.org)

## Contributors

### Dr. Ignacio Ponseti

Le Docteur Ponseti a développé sa méthode de traitement des pieds bots il y a plus de 50 ans et a traité des centaines de nourrissons grâce à elle. Actuellement Professeur Emérite à l'Université de l'Iowa, il a prodigué ses conseils à travers la production de ce livre et a écrit les bases scientifiques de la prise en charge.



### Dr. Jose A. Morcuende

Collègue du Dr. Ponseti, le Docteur Morcuende a écrit le texte de la prise en charge et a eu un rôle de conseiller pendant tout le processus de production du manuscrit.



### Dr. Shafique Pirani

Collaborateur majeur qualifié dans la méthode Ponseti, le Docteur Pirani est un partisan et un utilisateur précoce de la méthode au Canada. Il a créé avec succès un modèle de la méthode Ponseti utilisable dans les pays en voie de développement.



### Dr. Vincent Mosca

Le Docteur Mosca a écrit la partie concernant l'information aux parents et a décrit la procédure du transfert du tibialis posterior.



### Dr. Norgrove Penny

Le Docteur Penny est un collaborateur majeur dans le projet Ouganda. Il a largement participé à de nombreux programmes de soins dans les pays en voie de développement.



### Dr. Fred Dietz

Collègue du Dr. Ponseti, le Docteur Dietz a fourni les images et le texte du chapitre sur la prise en charge.



### Dr. John E. Herzenberg

Un des premiers médecins à adopter la méthode Ponseti dans le traitement du pied bot en dehors de l'état de l'Iowa, le Docteur Herzenberg a fourni le texte ainsi que les illustrations des chapitres sur les immobilisations par attelles et sur la prise en charge des récédives.



### Dr. Stuart Weinstein

Collègue de longue date du Docteur Ponseti et l'un des premiers partisans de sa méthode, le Docteur Weinstein a apporté tout son soutien et ses connaissances.



### Michiel Steenbeek

Mr Steenbeek est un appareilleur et un kinésithérapeute qui a conçu une attelle composée par des outils et des matériaux largement disponibles, la rendant très utile dans les pays en voie de développement.



## Traducteurs

Cette brochure a été traduite dans des langues supplémentaires par les collaborateurs suivants:

### Arabe

Dr. Alaa Ahmad  
Chirurgien Orthopédiste Pédiatre  
Hôpital Ramallah Arab Care  
Hôpital Nables Speciality  
Ramallah, The West Bank, Palestine  
alaaahmad@hotmail.com



Dr. Ayman H. Jawadi  
Professeur Assistant, Consultant  
Chirurgie Orthopédique Pédiatrique  
Université King Saud Bin Abdulaziz  
for la Santé  
King Abdulaziz Medical City  
Riyadh, Arabie Saoudite



Dr. Said Saghieh  
Professeur Assistant  
Chirurgie Orthopédique  
Université Américaine de Beyrouth  
Beyrouth, Liban



### Chinois

Dr. Jack Cheng  
Hong Kong, Chine  
jackcheng@cuhk.edu.hk  
Christian et Brian Trower  
Guilin, Chine  
trower@myrealbox.com



### Français

Dr. Franck Launay  
Marseille, France  
franck.launay@mail.ap-hm.fr



### Italien

Dr. Gaetano Pagnotta  
Rome, Italie  
pagnotta@opbg.net



### Japonais

Natsuo Yasui, Tokushima, Japon  
nyasui@clin.med.tokushima-u.ac.jp  
Hirohiko Yasui, Osaka, Japon  
Hirohiko\_yasui@yahoo.co.jp  
Yukihiko Yasui, Osaka, Japon  
hikobosy@yahoo.co.jp



### Polonais

Dr. Marek Napiontek  
Poznan, Pologne  
ortop@webmedia.pl



### Portugais

Dr. Monica Paschoal Nogueira  
Sao Paulo, Brésil  
monipn@uol.com.br



### Russe et Ukrainien

Jolanta Kavaliauskiene  
Kaunas, Lithuanie  
jokved@hotmail.com



### Espagnol

Dr. Jose Morcuende et Helena  
Ponseti  
Iowa City, Iowa, USA  
jose-morcuende@uiowa.edu



### Turque

Dr. Selim Yalcin  
Istanbul, Turquie  
selimyalcin@ultrav.net



### Vietnamien

Dr. Thanh Van Do  
Danang City, Vietnam  
ctohcmvn@hcm.fpt.vn



### En cours

#### Danois

Klaus Hindso  
hindso@dadlnet.dk

#### Finlandais

Salminen Sari  
sari.salminen@hus.fi

#### Géorgien

Maia Gabunia  
maianeuro@yahoo.com

#### Allemand

Marc Sinclair  
marc.sinclair@dbaj.ae

#### Perse / Farsi

Ali Khosrowabady  
alirezak2002@yahoo.com

#### Emal Bardak

emalpgi@gmail.com

#### Suédois

Bertil Romanus  
bromanus@yahoo.com

#### Urdu [Pakistan]

Asif Ali  
asifop@yahoo.com

### En projet

#### Indonesian

Timor Leste/Tetum  
David McNicol

## Base Scientifique de la Prise en Charge

Notre traitement du pied bot est basé sur la biologie de la déformation et sur l'anatomie fonctionnelle du pied.

### Biologie

Le pied bot n'est pas une malformation embryonnaire. Le pied normal en cours de développement se transforme en pied bot au cours du deuxième trimestre de la grossesse. Il est rarement mis en évidence par échographie avant la 16e semaine de la grossesse. Ainsi, tout comme la maladie luxante de hanche et la scoliose idiopathique, le pied bot est une malformation congénitale.

Un fœtus male de 17 semaines avec un pied bot bilatéral plus marqué à gauche, est montré ci-dessous [1]. Une coupe frontale passant par les malléoles du pied bot à droite [2] montre l'importance de l'épaisseur du ligament deltoïde, du ligament tibio-naviculaire, et du tendon du tibialis posterior ainsi que leur fusion avec le court ligament plantaire calcanéo-naviculaire. Le ligament interosseux talo-calcanéen est normal.

L'image microscopique du ligament tibio-naviculaire [3] montre que les fibres de collagène sont denses et ondulées. Les cellules sont très abondantes, et nombre d'entre elles ont un noyau arrondi (agrandissement, x475).

La forme anormale des articulations du tarse est secondaire à la position anormale des os du tarse. L'avant-pied est en pronation, augmentant ainsi la concavité de l'arche interne (cavus). De même, il existe une flexion importante des métatarsiens.

Dans le pied bot, il existe une traction importante du tibialis posterior, traction exacerbée par le triceps et les fléchisseurs des orteils. Ces muscles sont plus grêles et plus courts que dans un pied normal. Au niveau de la partie distale du triceps, il existe un renforcement du tissu conjonctif riche en collagène qui prolifère à l'intérieur du tendon d'Achille et des fascias profonds.

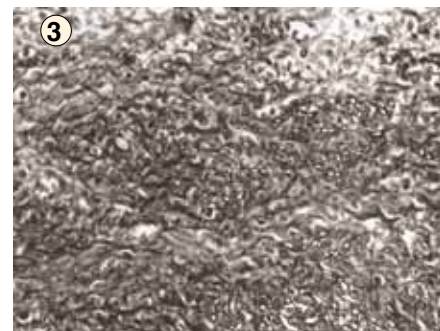
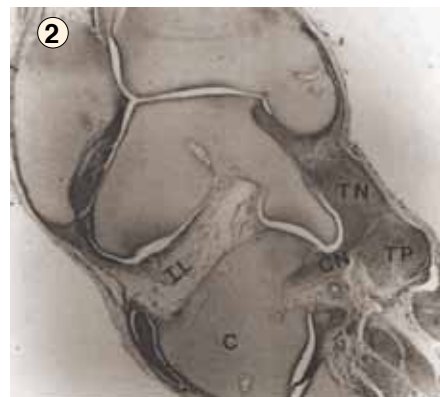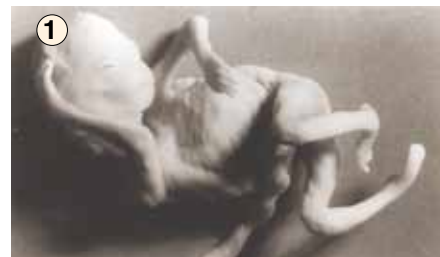Dans le pied bot, les ligaments de la région postéro-médiale de la cheville et des articulations du tarse sont très épais et tendus, bloquant ainsi le pied en équin et le bloc calcanéo-naviculaire en adduction et inversion. La taille des muscles de la jambe est inversement corrélée avec la sévérité de la déformation. Dans les pieds bots les plus sévères, le triceps apparaît plus grêle au niveau du tiers supérieur du mollet. La synthèse excessive de collagène au niveau des ligaments, des tendons et des muscles peut persister jusqu'à l'âge de 3 ou 4 ans et être la cause de récurrences.

Sous microscope, on peut voir une augmentation des fibres de collagène et des cellules à l'intérieur des ligaments du nouveau-né. Les amas fibreux leur donnent un aspect ondulé susceptible d'être étiré. L'étirement doux des ligaments chez un nouveau-né n'est pas douloureux. Cet aspect ondulé réapparaît quelques jours plus tard, autorisant ainsi un étirement plus important et expliquant pourquoi la correction manuelle de la déformation est tout à fait possible.

### Cinématique

La déformation du pied bot se situe essentiellement au niveau du tarse. Les os du tarse, essentiellement cartilagineux, sont à la naissance en position extrême de flexion, d'adduction et d'inversion. Le talus est en forte flexion plantaire, son col est dévié en bas et en dedans, et sa tête est en forme de coin. Le naviculaire est très déplacé en médial, près de la malléole interne, et s'articule avec la face médiale de la tête du talus. Le calcanéum est en adduction et inversion sous le talus.

Comme montré ci-après chez un nouveau-né de 3 jours [4 page opposée], le naviculaire est déplacé médialement et s'articule seulement avec la partie médiale de la tête du talus. Les cunéiformes sont à la droite du naviculaire et le cuboïde est en dessous. L'articulation calcanéo-cuboïdienne a une direction postéro-médiale. Les deux tiers antérieurs du calcanéum sont sous le talus. Les tendons du tibialis anterior, de l'extensor hallucis longus et de l'extensor digitorum longus sont déplacés en dedans.



Il n'existe pas un seul axe de mobilité en rotation autour duquel le tarse puisse être mobilisé, que ce soit sur un pied normal ou un pied bot. Les articulations du tarse sont fonctionnellement interdépendantes. Le mouvement de chaque os du tarse occasionne des modifications simultanées au niveau des os voisins. Les mobilités articulaires sont déterminées par la forme des surfaces articulaires, et par l'orientation et la structure des ligaments. Chaque articulation a son propre modèle de mobilité. Ainsi, la correction du fort déplacement médial et de l'inversion des os du tarse dans le pied bot nécessite un déplacement latéral graduel et simultané du naviculaire, du cuboïde et du calcanéum avant de les amener en éversion vers la position neutre. Ces déplacements sont possibles parce que les ligaments rétractés du tarse peuvent être progressivement étirés.

La correction des déplacements importants des os du tarse dans un pied bot nécessite une compréhension claire de l'anatomie fonctionnelle du tarse. Malheureusement, la plupart des orthopédistes prenant en charge des pieds bots partent de l'hypothèse fautive que l'articulation sous-talienne et l'articulation de Chopart ont un axe oblique et fixe de rotation passant par le sinus du tarse et descendant d'avant en arrière et de dedans en dehors. Ils croient qu'en amenant le pied en pronation autour de cet axe que le varus du talon et que la supination du pied peuvent être corrigés. Ce n'est pas le cas.

Amener le pied bot en pronation autour de cet axe fixe imaginaire induit une pronation encore plus grande de l'avant-pied, augmentant ainsi le cavus et la pression du calcanéum en adduction contre le talus. Le résultat en est une cassure au niveau de l'arrière-pied laissant non corrigé le varus du talon.

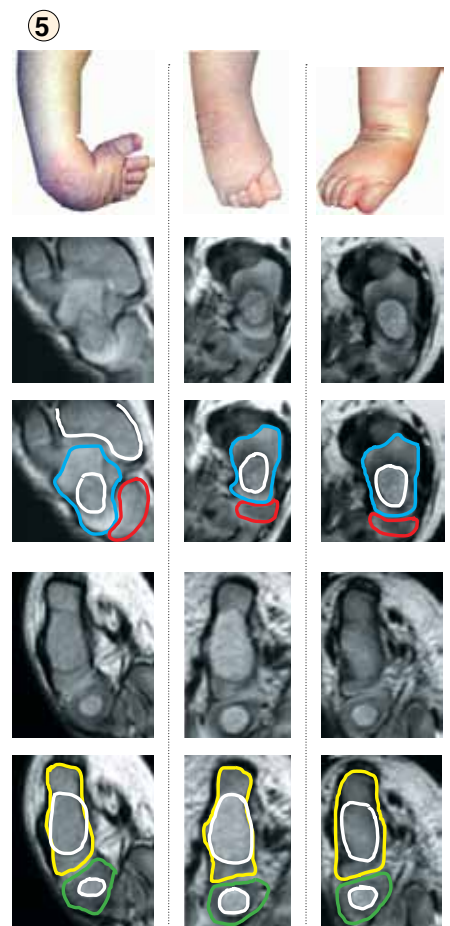
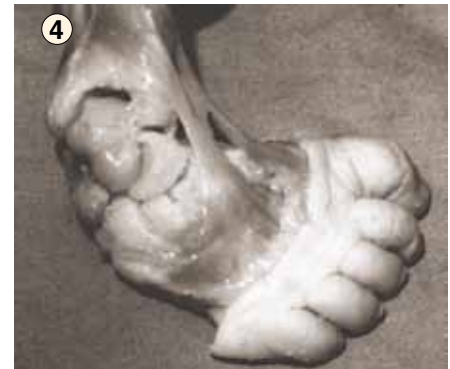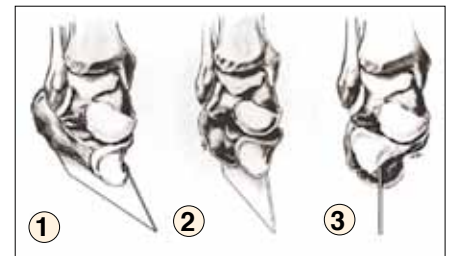
Dans le pied bot [1], la partie antérieure du calcanéum se trouve en dessous de la tête du talus. Cette position entraîne une déformation en équin et en varus du talon. Les tentatives visant à pousser le calcanéum en éversion sans produire d'abduction [2] plaquera le calcanéum contre le talus et ne corrigera pas le varus du talon. Le déplacement latéral (abduction) du calcanéum vers sa position physiologique par rapport au talus [3] corrigera la déformation en varus du pied bot.

La correction du pied bot est réalisée en abduisant le pied en supination pendant qu'une contre-pression est appliquée sur la portion latérale de la tête du talus afin de prévenir toute rotation du talus à l'intérieur de la cheville. Un plâtre bien moulé maintient le pied dans une meilleure position. Les ligaments ne peuvent jamais être étirés au-delà de leur élasticité naturelle. Après une période de 5 jours, les ligaments peuvent à nouveau être étirés pour encore améliorer la correction de la déformation.

Les os et les articulations se remodelent à chaque plâtre grâce aux propriétés des tissus conjonctif, cartilagineux et osseux qui sont sensibles aux changements de direction des stimuli mécaniques. Cela a été très bien montré par Pirani [5], qui a comparé les aspects cliniques et radiologiques par résonance magnétique avant, pendant et à la fin d'un traitement par plâtre. Notez les changements au niveau des articulations talo-naviculaire et calcanéocuboïdienne. Avant traitement, le naviculaire (en rouge) se situe sur la face médiale de la tête du talus (en bleu). Notez comment leurs rapports se normalisent au cours du traitement par plâtre. De la même façon, le cuboïde (en vert) s'aligne avec le calcanéum (en jaune) durant la même période.

Avant d'appliquer le dernier plâtre, le tendon d'Achille peut être sectionné en percutané afin d'obtenir une correction complète de l'équin. Le tendon d'Achille, contrairement aux ligaments du tarse qui sont étirables, est composé d'amas de fibres de collagène épaisses, serrées, non étirables avec peu de cellules. Le dernier plâtre est laissé en place pendant 3 semaines laissant le temps au tendon d'Achille de cicatriser en bonne position. A ce stade, les articulations du tarse sont corrigées et se sont remodelées.

En résumé, de nombreux pieds bots sont corrigés après 5 ou 6 plâtres et pour la plupart une ténotomie du tendon d'Achille. Cette technique de prise en charge permet d'obtenir des pieds solides, souples et plantigrades. Le maintien d'une fonction indolore a été démontré dans une étude avec 35 ans de recul.



I. Ponseti, 2008

## La méthode Ponseti actuelle

### Est-ce que la méthode Ponseti est actuellement acceptée comme un traitement optimal à travers le monde?

Au cours de la dernière décennie, la méthode Ponseti a été acceptée à travers le monde [1] comme le traitement le plus efficace et le moins cher du pied bot.

### Comment la méthode Ponseti corrige la déformation ?

Il faut garder en mémoire la déformation de base du pied bot. Comparez les relations normales des os du tarse [2 gauche] avec celles d'un pied bot [2 droite]. Le talus (rouge) est déformé et le naviculaire (jaune) est déplacé médialement. Le pied est en rotation autour de la tête du talus (flèche bleue). La correction selon Ponseti consiste à inverser cette rotation [3]. Elle se fait par l'intermédiaire de plâtres successifs. La technique Ponseti corrige la déformation en faisant progressivement tourner le pied autour de la tête du talus (cercle rouge) sur une période de plusieurs semaines.

### Quand le traitement selon la méthode Ponseti doit-il être débuté ?

Lorsque c'est possible, il faut débiter le traitement rapidement après la naissance (7 à 10 jours). Cependant la plupart des déformations du pied bot peuvent être corrigées durant l'enfance par cette méthode.

### Quand le traitement est débuté précocement, combien de plâtres sont habituellement nécessaires ?

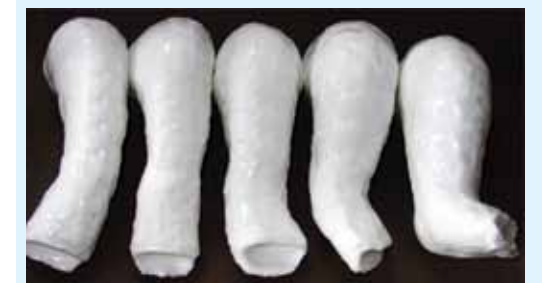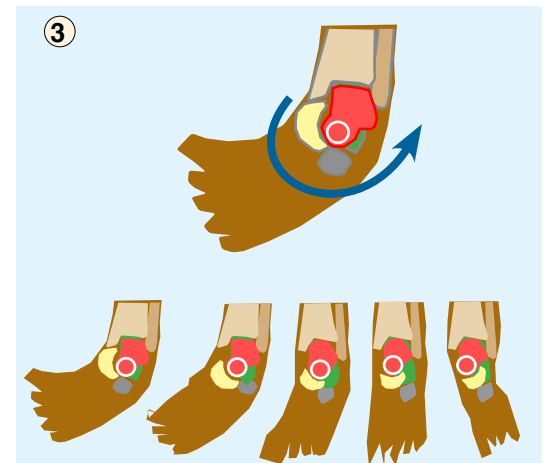
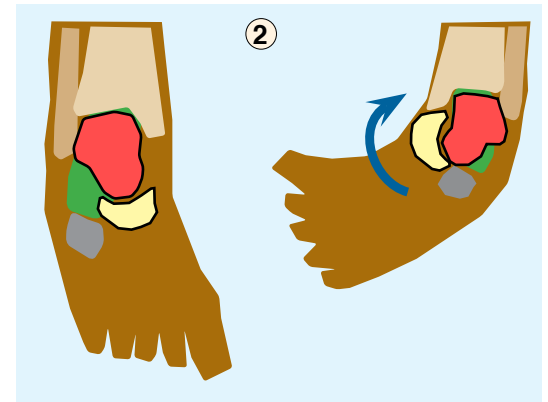
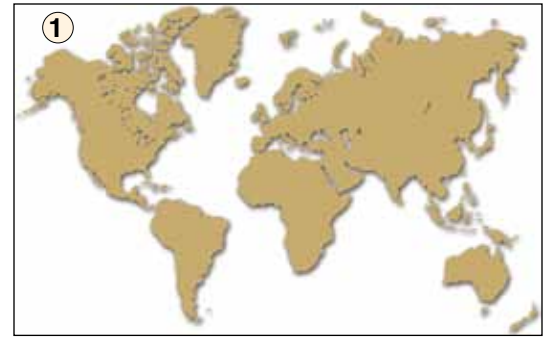La plupart des pieds bots peuvent être corrigés en environ 6 semaines grâce à des manipulations et des immobilisations plâtrées hebdomadaires. Si la déformation n'est pas corrigée après six ou sept plâtres, le traitement est très probablement définitif.

### Jusqu'à quel âge le traitement peut être débuté tout en étant efficace ?

L'objectif est de débiter le traitement dans les premières semaines de vie. Cependant la correction peut être obtenue dans de nombreux cas jusque tard dans l'enfance.

### Est-ce que la méthode Ponseti est utile si le traitement est retardé ?

Une prise en charge retardée jusque la petite enfance peut être débutée avec des plâtres selon Ponseti. Dans certains cas une correction chirurgicale sera nécessaire, mais la lourdeur de l'intervention sera moindre par rapport à la chirurgie nécessaire si le pied n'avait pas été traité selon la méthode Ponseti.



### **Quel est le résultat espéré pour un nourrisson avec un pied bot traité selon la méthode Ponseti?**

Chez tous les patients avec un pied bot unilatéral, le pied atteint est un peu plus court (1.3 cm en moyenne) et un peu plus étroit (0.4 cm en moyenne) que le pied normal. Les longueurs des membres inférieurs sont identiques mais la circonférence de la jambe du côté atteint est plus petite que du côté sain. Le pied doit être indolore, stable et souple. Le maintien du résultat est attendu pour toute la vie permettant une fonction normale pendant l'enfance [1] et un pied mobile et indolore pendant la vie d'adulte.

### **Quelle est l'incidence du pied bot chez les enfants avec un ou deux parents atteints de la même déformation ?**

Quand un des parents est porteur d'un pied bot, il y a 3% à 4% de chance pour que l'enfant ait également un pied bot. Cependant, quand les deux parents sont atteints, ce pourcentage passe à 30%.

### **Quels sont les résultats de la chirurgie par rapport à la méthode Ponseti?**

La chirurgie améliore l'apparence initiale du pied mais ne prévient pas des récurrences. Les chirurgiens du pied et de la cheville d'adultes rapportent que ces pieds deviennent raides, médiocres et douloureux avec le temps.

### **Quel est le taux d'échec de la méthode Ponseti et le taux de correction chirurgicale secondaire?**

Le taux de réussite dépend du degré de raideur du pied, de l'expérience du chirurgien, et du sérieux de la famille. Dans la plupart des cas, on peut espérer un taux de réussite supérieur à 95%. L'échec est plus fréquent si le pied est raide avec un sillon profond au niveau de la plante du pied et au-dessus de la cheville ainsi qu'avec un cavus important et un triceps grêle fibrosé dans sa partie basse.

### **Est-ce que la méthode Ponseti est utile chez les nourrissons avec d'autres problèmes musculo-squelettiques ?**

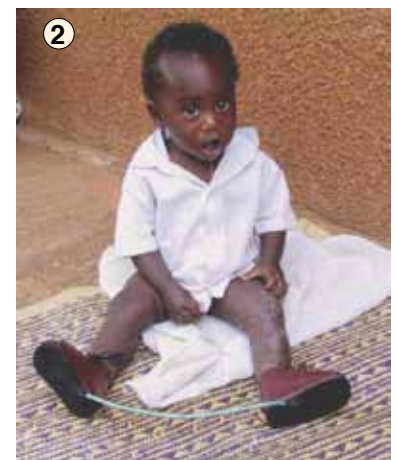
La méthode Ponseti est adaptée dans le cadre de l'arthrogrypose, du myéloméningocèle, du syndrome de Larsen et d'autres syndromes. Le traitement est plus difficile et la correction prend plus de temps. Une attention toute particulière doit être apportée chez les enfants avec des problèmes sensitifs comme dans la myélodysplasie afin d'éviter les escarres.

### **Est-ce la méthode Ponseti est utile pour des pieds bots déjà traités par d'autres méthodes?**

La méthode Ponseti est également efficace lorsqu'elle est utilisée sur des pieds qui ont déjà été manipulés et plâtrés par d'autres praticiens qui ne sont pas parvenus à appliquer exactement la méthode.

### **Quelles sont les étapes habituelles de la prise en charge d'un pied bot?**

La plupart des pieds bots peuvent être corrigés par des manipulations brèves suivies d'une immobilisation plâtrée en position de correction maximale. Après environ cinq plâtres, l'adduction, le cavus et le varus sont corrigés. Une ténotomie percutanée du tendon d'Achille est réalisée pour presque tous les pieds afin d'améliorer la correction de l'équin, puis le pied est immobilisé dans un dernier plâtre pendant 3 semaines. Cette correction est maintenue par une attelle pédieuse en abduction nocturne jusqu'à l'âge de 2 à 4 ans. Il a été montré que les pieds traités de cette façon sont stables, souples et indolores, permettant une vie normale.



# Evaluation du pied bot

## Faire le diagnostic

**Dépistage** Sensibilisez tous les soignants [1] à dépister des déformations du pied [2] ainsi que d'autres problèmes [3] chez tous les nouveau-nés et nourrissons. Les enfants avec ce type de déformations doivent être envoyés vers un spécialiste du pied bot.

**Confirmation** Le diagnostic évoqué lors du dépistage est confirmé par une personne expérimentée dans les problèmes musculo-squelettiques. Les traits principaux du pied bot associent cavus, varus, adduction et équin [4].

Pendant l'évaluation d'autres pathologies peuvent être écartées comme le métatarsus adductus ou une pathologie syndromique sous-jacente. De plus, le pied bot est classé en plusieurs catégories. Cette classification sert à faire un pronostic et à planifier la prise en charge.

## Classification du pied bot

La classification du pied bot peut changer avec le temps en fonction de son évolution.

### Le pied bot typique

Il s'agit du pied bot classique retrouvé chez des enfants normaux par ailleurs. Il se corrige généralement en cinq plâtres et le résultat est habituellement bon ou excellent.

**Le pied bot positionnel** Dans de rares cas, la déformation est très souple et on peut penser qu'elle soit due à des contraintes intra-utérine. La correction se fait souvent avec un ou deux plâtres.

**Pied bot traité avec retard** au-delà de l'âge de 6 mois.

**Une récurrence typique de pied bot** peut survenir quelle que soit la méthode thérapeutique utilisée. Elle est cependant beaucoup moins fréquente avec la méthode Ponseti et est généralement due à un défaut d'observance de l'attelle. La récurrence se fait le plus souvent en supination et en équin d'abord de façon dynamique puis qui peut se fixer avec le temps.

**Le pied bot typique traité par une autre méthode** Il s'agit des pieds traités soit par chirurgie soit des plâtres non faits selon la méthode Ponseti.

### Le pied bot atypique

Cette catégorie de pied bot est habituellement associée à d'autres problèmes. La méthode Ponseti peut y être appliqué mais la correction est en général plus difficile.

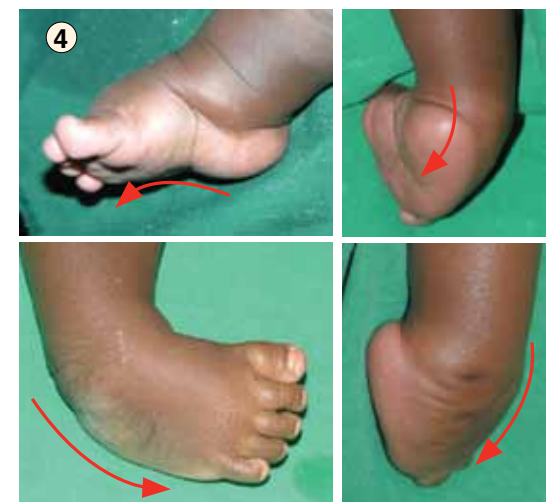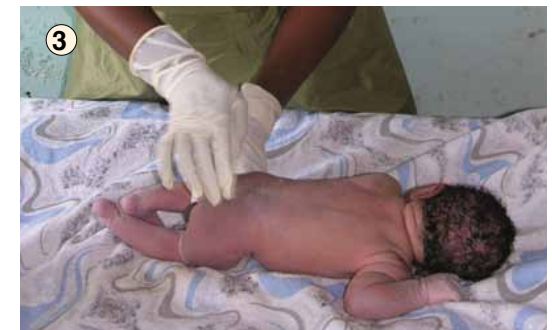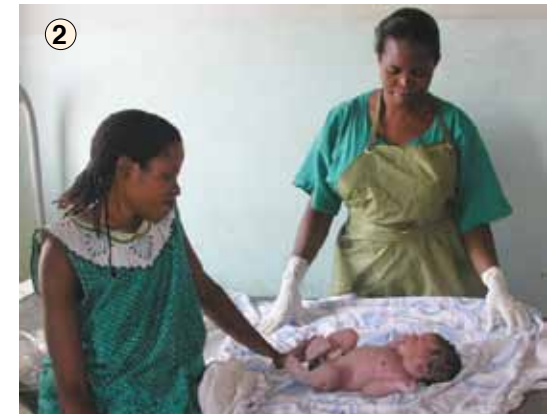**Le pied bot atypique résistant ou rigide** peut être fin ou potelé. Les pieds potelés sont beaucoup plus difficiles à traiter. Il sont raides, courts et gras avec un sillon profond au niveau de la plante du pied et derrière la cheville. Il s'y associe un raccourcissement du premier métatarsien avec une hyperextension de l'articulation métatarso-phalangienne (page 22). Ces déformations surviennent chez des enfants normaux par ailleurs.

**Pied bot syndromique** D'autres anomalies congénitales sont présentes (page 23). Le pied bot fait parti du syndrome. La méthode Ponseti reste la prise en charge standard mais peut être plus difficile avec une réponse au traitement moins prédictible. La résultat final peut plus dépendre du contexte global que du pied bot lui-même.

**Pied bot tératologique** Comme une synchondrose congénitale du tarse.

**Pied bot neurogénique** Il est associé à une pathologie neurologique comme le myéломéningocèle.

**Pied bot acquis** Comme les brides amniotiques (dysplasie de Streeter).





# Correction plâtrée selon Ponseti

## Installation

L'installation pour les plâtres nécessite de calmer l'enfant en lui donnant un biberon [1] ou le sein. Il est utile d'avoir un assistant entraîné. Il est aussi parfois nécessaire d'avoir l'aide des parents. L'installation est importante [2]. L'assistant (point bleu) tient le pied pendant que l'opérateur (point rouge) réalise la correction.

## Manipulation et plâtre

Il faut démarrer aussi tôt que possible après la naissance. L'enfant et la famille doivent être installés confortablement. Permettez la prise du biberon pendant les manipulations et l'immobilisation plâtrée.

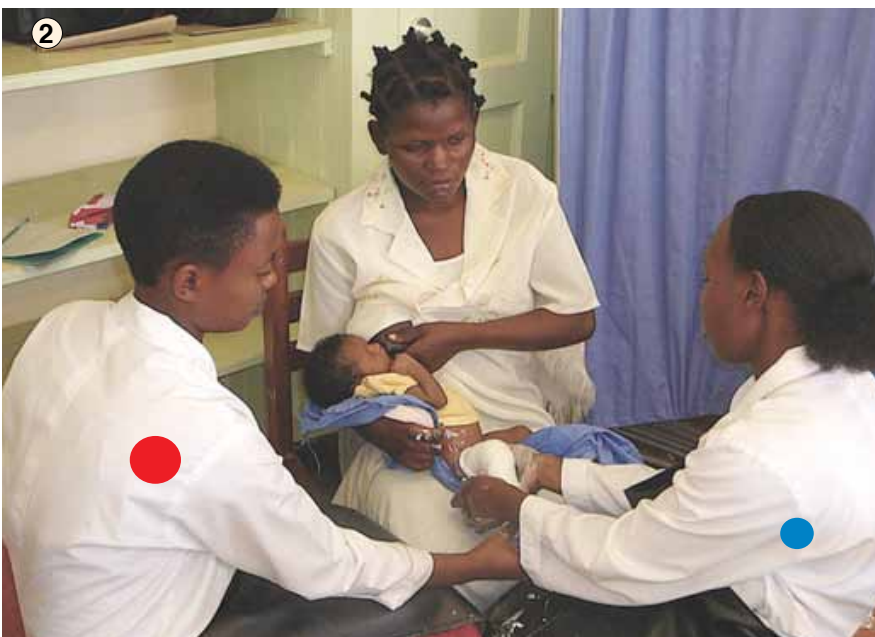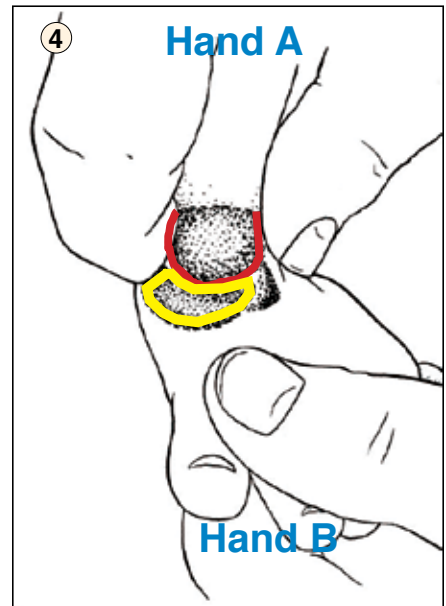
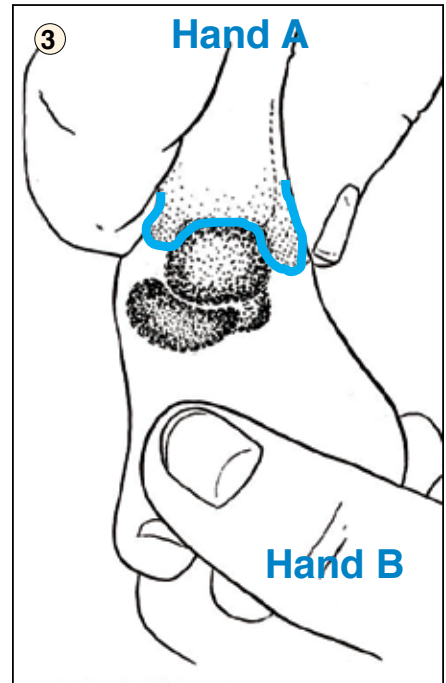
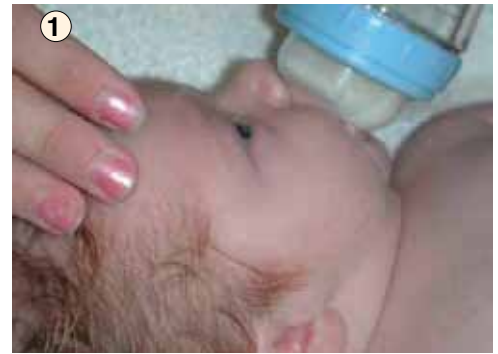## Localisez précisément la tête du talus

Cette étape est essentielle [3]. En premier, il faut palper les malléoles (ligne bleue) avec le pouce et l'index de la main A, pendant que les métatarsiens et les orteils sont maintenus par la main B. Ensuite [4] faites glisser votre pouce et votre index vers l'avant afin de palper la tête du talus en avant de la mortaise (ligne rouge). Parce que le naviculaire est déplacé médialement et parce que sa tubérosité est presque en contact avec la malléole interne, on peut sentir la partie latérale proéminente de la tête du talus (en rouge) à peine recouverte par la peau en avant de la malléole externe. La partie antérieure du calcaneum sera sentie sous la tête du talus.

Pendant que vous amenez l'avant-pied latéralement en supination, vous pourrez sentir le naviculaire se déplacer en avant de la tête du talus et le calcaneum se déplacer latéralement sous la tête talienne.

## Manipulation

La manipulation consiste en une abduction du pied sous la tête du talus préalablement localisée et stabilisée. Toutes les composantes de la déformation du pied bot, à l'exception de l'équin de la cheville, sont corrigées simultanément. Pour obtenir cette correction, il faut bien localiser la tête du talus qui est le pivot de la correction.



## Réduction du cavus

La première étape du traitement consiste à corriger le cavus en amenant l'avant-pied en bonne position par rapport à l'arrière-pied. Le cavus, qui correspond à l'arche médiale [1 ligne jaune] est dû à la pronation de l'avant-pied par rapport à l'arrière-pied. Le cavus est presque toujours souple chez les nouveau-nés, et nécessite seulement de relever le premier rayon de l'avant-pied pour obtenir une arche plantaire longitudinale normale [2 et 3]. L'avant-pied est amené en supination jusqu'à ce que l'aspect de la plante du pied soit satisfaisant au niveau de la voûte interne (ni trop creux, ni trop plat). L'alignement de l'avant-pied avec l'arrière-pied est nécessaire pour obtenir une abduction efficace du pied qui corrigera ensuite l'adduction et le varus.

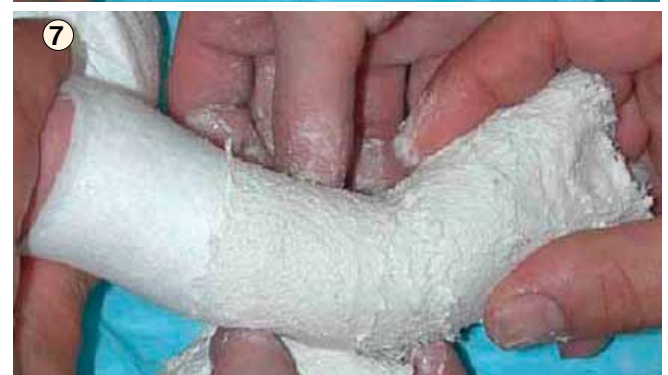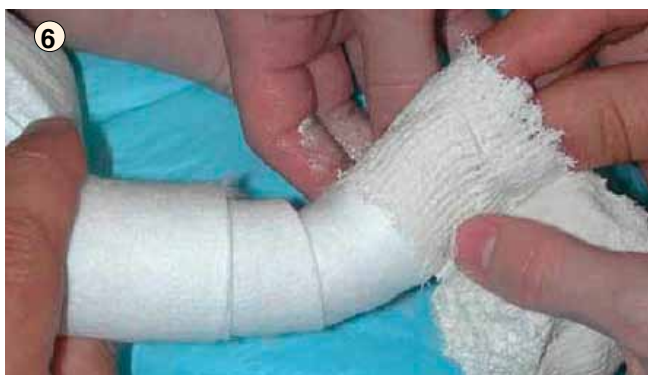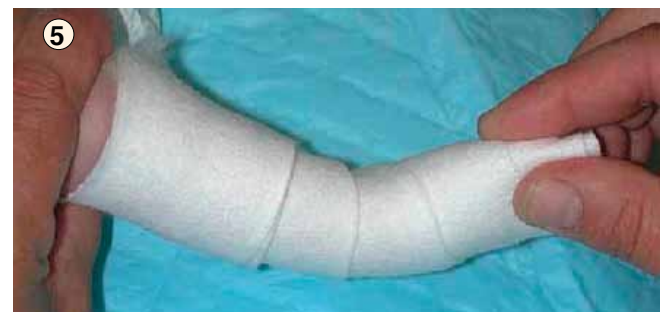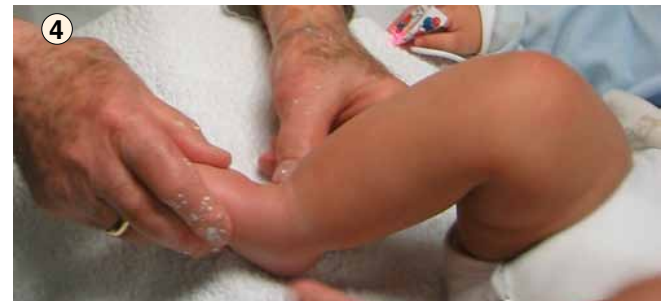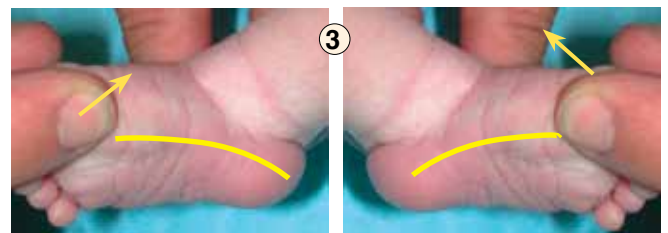
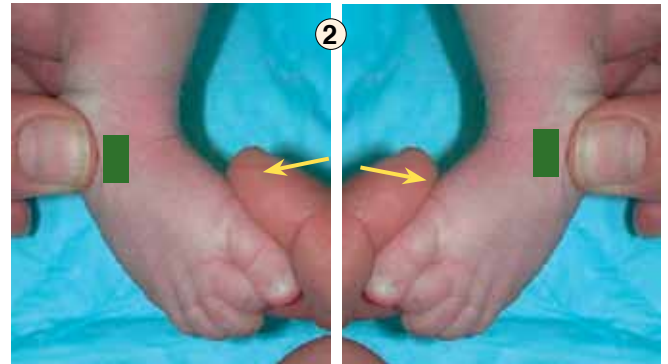
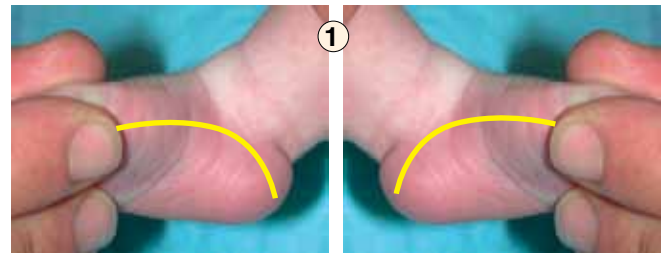
## Étapes dans l'application du plâtre

Le Dr. Ponseti recommande l'utilisation du plâtre plutôt que de la résine car il est moins cher et plus malléable.

**Manipulation première** Avant l'application de chaque plâtre, le pied est manipulé. Le talon n'est pas touché pour permettre au calcaneum d'être en abduction avec le reste du pied [4].

**Application de la ouate** Il faut simplement appliquer une fine couche de ouate [2] afin de permettre un moulage efficace du pied. Il faut ensuite maintenir le pied dans la position optimale de correction en tenant les orteils tout en appliquant une contre-pression contre la tête du talus pendant que le plâtre est appliqué.

**Application du plâtre** Il faut d'abord appliquer le plâtre sous le genou puis l'étendre au niveau de la cuisse. Il faut commencer avec trois à quatre tours autour des orteils [6], puis remonter jusqu'au genou [7]. On applique le plâtre avec douceur. On y ajoute une légère tension en appliquant le plâtre au-dessus du talon. Le pied doit être tenu par les orteils et le plâtre déroulé par dessus les doigts qui maintiennent les orteils afin de leur laisser assez d'espace.



**Moulage du plâtre** Il ne faut pas tenter de forcer la correction avec le plâtre. Maintenez une légère pression.

N'appliquez pas de pression constante sur la tête du talus avec le pouce, mais appliquez des pressions et des relâchements successifs afin d'éviter d'avoir des zones douloureuses cutanées. Moulez le plâtre par dessus la tête du talus tout en maintenant le pied en position de correction [1]. Notez que le pouce gauche moule le plâtre sur la tête du talus pendant que la main droite moule l'avant-pied en supination. La voûte plantaire est soigneusement moulée pour éviter toute déformation en pied plat ou en pied convexe. Le talon est moulé en appliquant bien le plâtre au-dessus de la grosse tubérosité calcanéenne. Les malléoles sont également soigneusement moulées. On ne doit pas toucher le calcaneum pendant toute la phase de manipulation et de moulage. Le moulage doit être un processus dynamique; on doit toujours changer les doigts de position afin d'éviter une pression excessive sur quelque site que ce soit. Il faut aussi continuer à mouler le plâtre pendant qu'il durcit.

**Prolongez le plâtre jusqu'à la cuisse** Utilisez plus de ouate à la partie proximale de la cuisse afin d'éviter toute irritation cutanée [2]. Plusieurs couches de plâtre peuvent être appliquées sur la face antérieure du genou pour augmenter la solidité de l'immobilisation [3] et pour éviter d'avoir une trop grande quantité de plâtre au niveau du creux poplité, ce qui rendrait son ablation plus difficile.

**Les finitions du plâtre** Laissez en place la partie plantaire du plâtre qui soutient les orteils [4], et libérez le plâtre en dorsal jusqu'aux articulations métatarso-phalangiennes. Utilisez un couteau à plâtre pour enlever le surplus dorsal en commençant par le centre puis en découpant le plâtre en médial et en latéral. Laissez libre la face dorsale des orteils pour permettre une complète extension. Notez l'aspect final du premier plâtre [5]. Le pied est en équin, et l'avant-pied est en complète supination.

### Caractéristiques d'une abduction suffisante

L'abduction est suffisante, permettant la réalisation de la ténotomie, lorsque le pied peut être amené en toute sécurité dans un secteur de 0 à 5 degrés de flexion dorsale.

**Le meilleur signe** d'une abduction suffisante est la possibilité de palper la partie antérieure du calcaneum lors de la mise en abduction du pied.

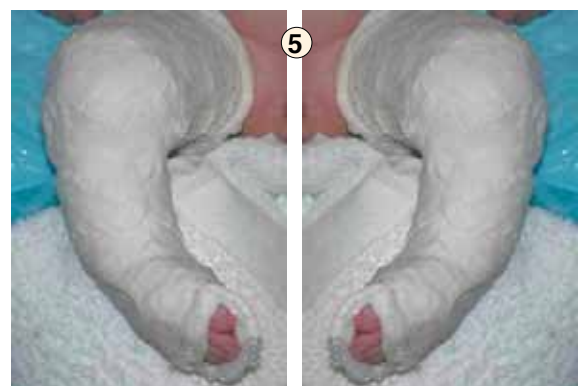
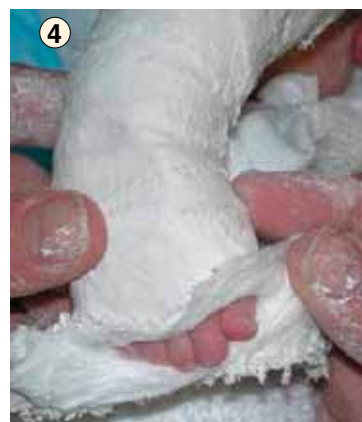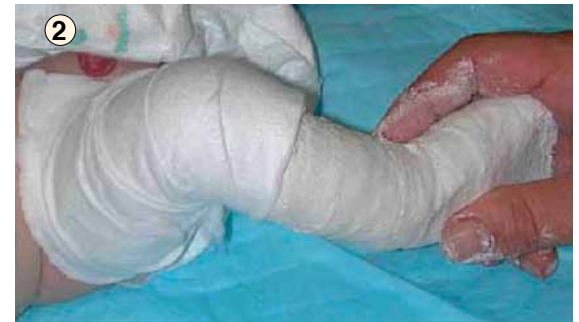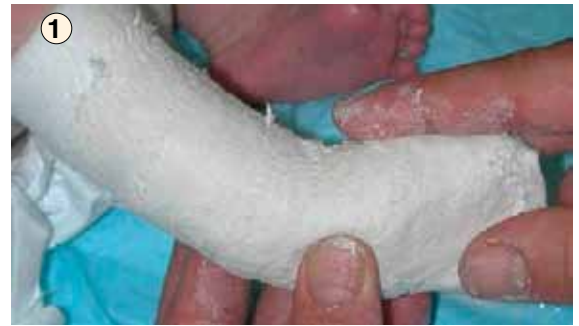**Une abduction d'environ 60 degrés** par rapport au plan frontal est possible.

**Une position neutre ou un léger valgus du calcaneum** est présent. Ceci est mis en évidence par la palpation de la partie postérieure du calcaneum.

**Il faut se souvenir que le pied bot est une déformation dans les trois plans de l'espace** et que les déformations présentes sont corrigées simultanément. La correction est obtenue en abduisant le pied sous la tête du talus. Le pied n'est jamais amené en pronation.

### Le résultat final

A la fin des plâtres, le pied apparaît hypercorrigé en abduction tout en respectant une apparence globale normale lors de la marche. En fait, il ne s'agit pas d'une vraie hypercorrection. Il s'agit en réalité d'une correction complète du pied en position maximale mais normale d'abduction. Cette correction aide à prévenir une récurrence et ne crée pas d'hypercorrection ni de pronation du pied.



## Complications du plâtre

En appliquant la technique minutieusement comme décrite ci-dessus, les complications sont rares.

**La déformation en pied convexe** est secondaire à une mauvaise technique liée à une dorsiflexion trop précoce du pied alors que le tendon d'Achille est très court.

**Les gonflements d'orteils** sont liés à un plâtre trop serré autour des orteils.

**Un talon plat** va survenir si pendant le plâtre une pression est appliquée sur le talon plutôt que de mouler le plâtre au-dessus de la cheville.

**Les lésions cutanées superficielles** sont gérées en appliquant un pansement et en mettant en place un nouveau plâtre avec un peu plus de ouate.

**Les escarres** sont liées à une mauvaise technique. On les retrouve habituellement au niveau de la tête du talus, au-dessus du talon, sous la tête du premier métatarsien, au niveau du creux poplité et à l'aîne.

**Les escarres profondes** sont traitées en arrêtant les plâtres pendant une semaine permettant ainsi la guérison

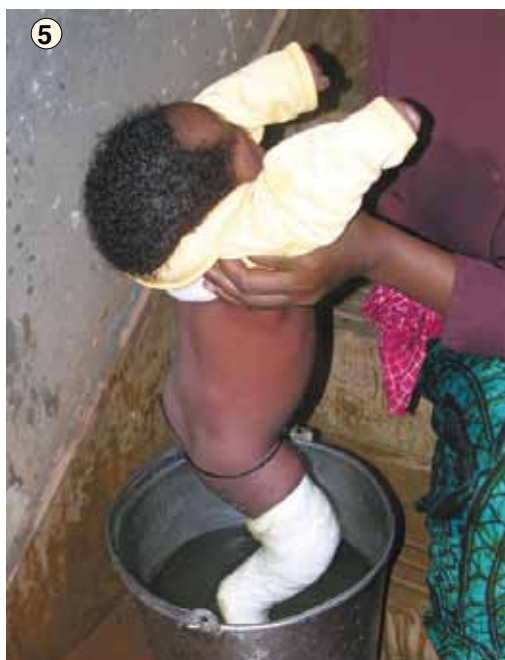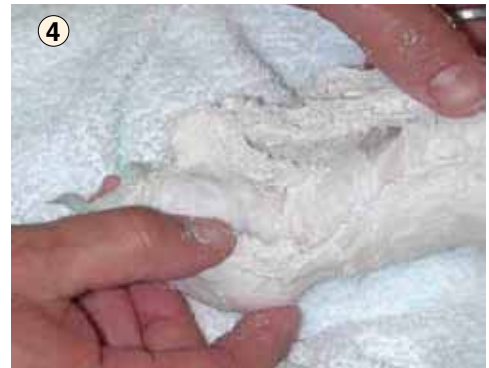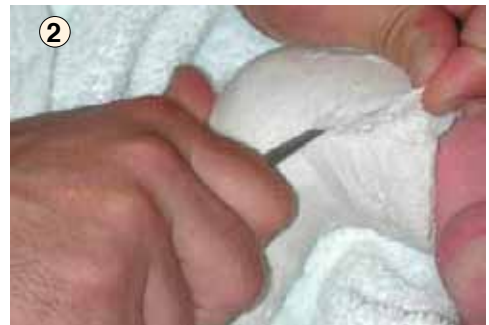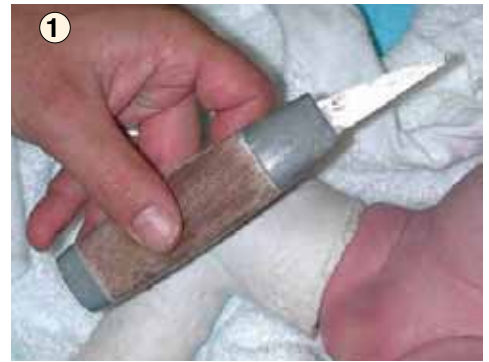## Ablation du plâtre

Enlevez chaque plâtre en consultation juste avant d'appliquer le plâtre suivant. Evitez d'enlever le plâtre avant la consultation car une grande partie de la correction peut être perdue pendant l'intervalle de temps libre jusqu'au nouveau plâtre.

**Options pour l'ablation** Evitez d'utiliser une scie à plâtre parce que cela effraie l'enfant et sa famille, et peut aussi causer des lésions cutanées.

**Ablation au couteau à plâtre** Faites tremper le plâtre dans l'eau pendant une vingtaine de minutes, puis enveloppez le dans un linge sec. Ceci peut être fait par les parents à la maison juste avant de venir à la consultation. Prenez le couteau à plâtre [1], puis coupez le plâtre de façon oblique [2] afin d'éviter de couper la peau. Enlevez d'abord la partie du plâtre au-dessus du genou [3]. Enfin, enlevez la partie inférieure du plâtre [4].

**Trempage et découpage** Il s'agit d'une méthode efficace mais qui nécessite plus de temps. Faites tremper le plâtre dans l'eau [5] puis découpez le doucement [6].



## Erreurs habituelles de prise en charge

### Pronation ou éversion du pied

Cette situation aggrave la déformation en accentuant le cavus. La pronation ne permet pas d'abduquer le calcanéum qui est en inversion et en pronation, et qui reste bloqué sous le talus. Cela crée également une nouvelle déformation en inversion dans le médio et l'avant-pied donnant l'apparence d'un pied en forme de haricot. « **Vous ne devez pas mettre de pronation !** »

### Rotation externe du pied pour corriger l'adduction pendant que le calcanéum reste en varus

Cela entraîne un déplacement postérieur de la malléole latérale par rotation externe du talus dans la mortaise tibiale. Ce déplacement est une déformation iatrogène.

Pour éviter ce problème, il faut amener le pied en abduction avec une flexion et une légère supination pour étirer les ligaments médiaux du tarse, tout en maintenant un contre appui sur la partie latérale de la tête du talus [2 position du pouce]. Cela permet au calcanéum de partir en abduction sous le talus avec une correction du varus de l'arrière-pied.

### Méthode de manipulation de Kite

Kite croyait que le varus du talon pouvait se corriger simplement en éversant le calcanéum. Il n'avait pas réalisé que le calcanéum pouvait s'éverser uniquement s'il était amené en abduction (c'est-à-dire en rotation externe) sous le talus.

Le fait d'abduquer le pied au niveau des articulations médio-tarsiennes avec le pouce en pression sur le bord latéral du pied près de l'articulation calcanéocuboïdienne [2 point noir] bloque l'abduction du calcanéum et interfère avec la correction du varus du talon. Soyez certain que le pied est abducté autour de la tête du talus [2 point rouge].

### Erreurs de plâtrage

**Echec de manipulation** Le pied doit être immobilisé avec les ligaments rétractés au maximum de leur étirement obtenu après chaque manipulation. Dans le plâtre, les ligaments se détendent, permettant un étirement plus important lors de la séance suivante.

**Botte plâtrée** Le plâtre doit aller jusqu'au pli de l'aîne. Les bottes plâtrées ne maintiennent pas le calcanéum en abduction [3].

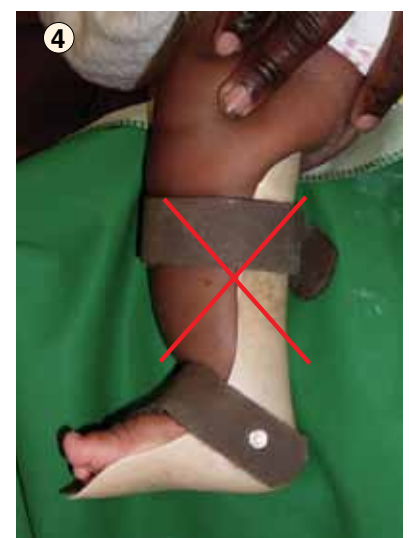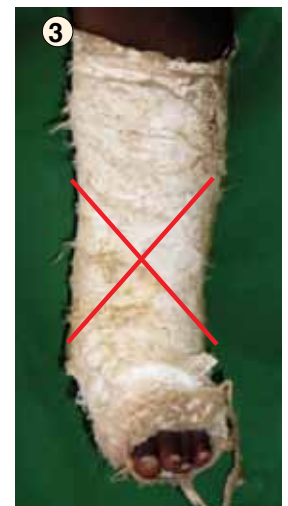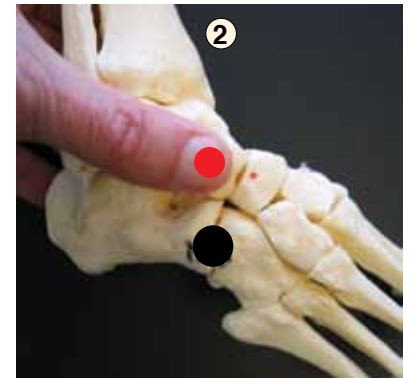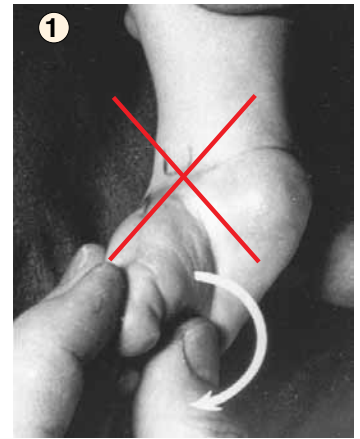**Correction prématurée de l'équin** Les tentatives pour corriger l'équin avant la correction du varus du talon et de la supination du pied aboutiront à un pied convexe. L'équin peut être corrigé par l'abduction du calcanéum sous le talus.

### Echec de l'utilisation nocturne de l'attelle

Évitez d'utiliser des attelles qui ne maintiennent pas le pied en abduction [4]. L'attelle doit être utilisée à temps plein pendant 3 mois puis la nuit pendant 4 ans. La non compli-ance est la cause la plus fréquente de récurrence.

### Tentatives pour obtenir une correction anatomique parfaite

Il est faux de croire que l'alignement précoce des éléments squelettiques aboutira à une anatomie normale. Le suivi radiographique à long terme montre des anomalies. Cependant, une bonne fonction à long terme du pied bot peut être espérée. Il n'existe pas de corrélation entre l'aspect radiographique et la fonction à long terme.



# La ténatomie

## Indication de ténatomie

La ténatomie est indiquée pour corriger l'équin lorsque le cavus, l'adduction et le varus sont complètement corrigés et que la dorsiflexion de la cheville est inférieure à 10 degrés. Soyez certain que l'abduction est suffisante avant de faire la ténatomie.

## Caractéristiques d'une abduction suffisante

Confirmez que le pied est suffisamment abducté pour amener le pied sans danger dans un secteur de flexion dorsale compris entre 0 et 5 degrés avant de faire la ténatomie.

**Le meilleur signe** d'une abduction suffisante est la possibilité de palper la partie antérieure du calcanéum lors de la mise en abduction du pied.

**Une abduction d'environ 60 degrés** par rapport au plan frontal est possible.

**Une position neutre ou un léger valgus du calcanéum** est présent. Ceci est mis en évidence par la palpation de la partie postérieure du calcanéum.

**Il faut se souvenir que le pied bot est une déformation dans les trois plans de l'espace** et que les déformations présentes sont corrigées simultanément. La correction est obtenue en abduisant le pied sous la tête du talus. Le pied n'est jamais amené en pronation.

## Préparation

**Préparation de la famille** Préparez la famille en lui expliquant la procédure. Expliquez que la ténatomie est une intervention mineure réalisée sous anesthésie locale à la consultation.

**Matériel Préparez tout le matériel** à l'avance [1]. Prenez une lame de bistouri de 11 ou de 15, ou même une petite lame d'ophtalmologie.

**Préparation de la peau** Préparez minutieusement le pied de mi-mollet jusqu'à mi-pied avec un antiseptique pendant que l'assistant tient le pied par les orteils avec une main et la cuisse avec l'autre [1 page suivante].

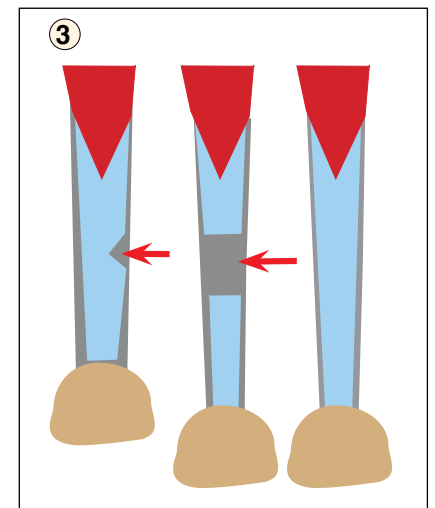
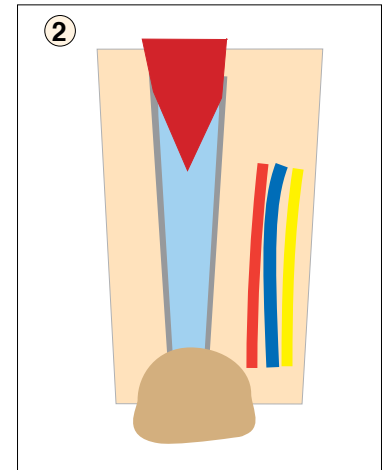
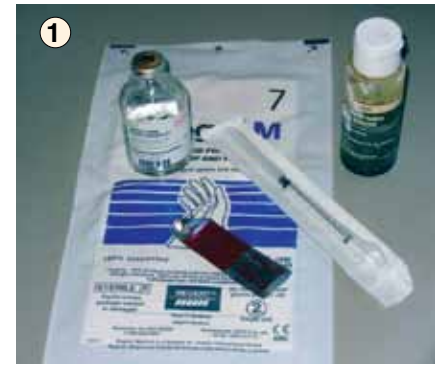**Anesthésie** Une petite quantité d'anesthésique local peut être injectée près du tendon [2 page suivante]. Il faut être conscient que l'injection d'une trop grande quantité d'anesthésique rend la palpation du tendon et la réalisation de la ténatomie plus difficile.

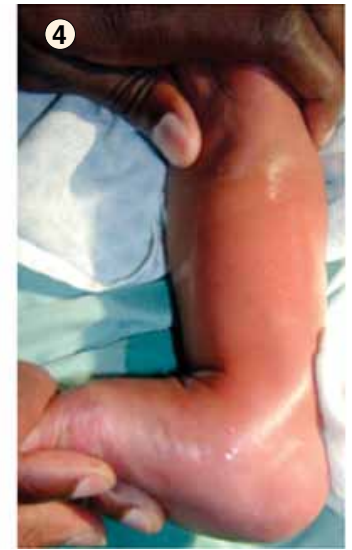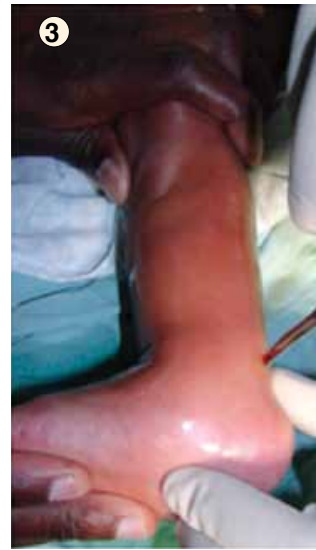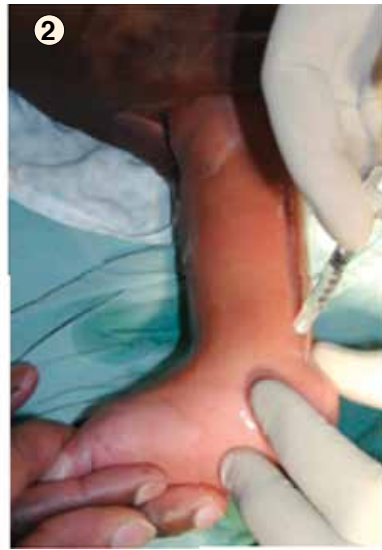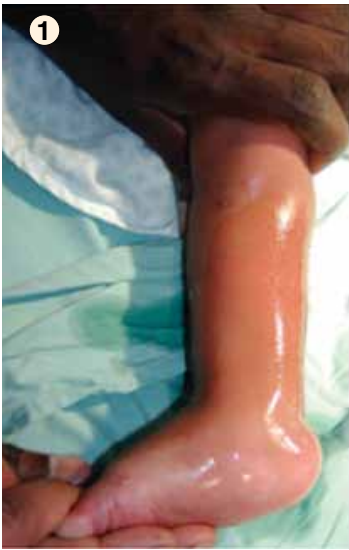## Organisation pour la ténatomie

Pendant que l'assistant tient le pied en dorsiflexion maximale, choisissez le site de ténatomie environ 1.5 cm au-dessus du calcanéum. Infiltez-y une petite quantité d'anesthésique local juste en dedans du tendon. Il faut être conscient que l'injection d'une trop grande quantité d'anesthésique rend la palpation du tendon et la réalisation de la ténatomie plus difficile. Gardez à l'esprit l'anatomie locale. Le paquet vasculo-nerveux est antéro-médial par rapport au tendon [2]. Le tendon [bleu] s'étend à l'intérieur d'une gaine [gris].

## La ténatomie

Insérez la pointe du bistouri à partir du bord latéral du tendon et en se dirigeant immédiatement au niveau de sa face antérieure [3 page suivante]. Gardez la partie plate de la lame parallèle au tendon. Le point d'entrée cutanée est une petite incision longitudinale. Il faut faire attention à ne pas faire d'incision trop large. La gaine du tendon (gris) n'est pas coupée et est laissée intacte [3]. On tourne alors la lame de sorte que la partie coupante puisse se diriger vers l'arrière. Un « pop » est ressenti dès que le tendon est coupé. Tant que ce « pop » n'est pas ressenti, le tendon n'est pas complètement coupé. Un gain de dorsiflexion de 15 à 20 degrés est habituellement obtenu après la ténatomie [4 page suivante].





### Plâtre post-ténotomie

Après la correction de l'équin par la ténotomie, il faut appliquer le cinquième plâtre [5] avec le pied à 60-70 degrés d'abduction par rapport au plan frontal de la cheville et à 15 degrés de dorsiflexion. Le pied paraît hypercorrigé par rapport à l'axe de la cuisse. Ce plâtre est laissé en place pendant 3 semaines après correction complète. Il peut être remplacé entre temps s'il se ramollit ou s'il est souillé avant la limite des 3 semaines. L'enfant peut rentrer immédiatement à domicile. Habituellement il n'y a pas besoin de traitement antalgique complémentaire. Il s'agit du dernier plâtre dans le programme thérapeutique.

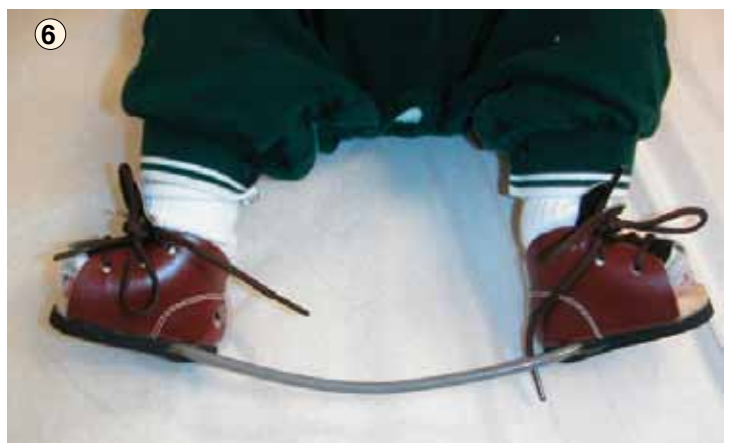### Ablation du plâtre

Après 3 semaines, le plâtre est enlevé. Vingt degrés de flexion dorsale sont maintenant possibles. Le tendon est cicatrisé. Le pied est prêt à être installé dans l'attelle [6ww]. Le pied apparaît hypercorrigé en abduction. Il faut expliquer qu'il ne s'agit pas d'une hypercorrection, mais simplement d'une abduction complète.

### Erreurs durant la ténotomie

**Correction prématurée de l'équin** Les tentatives pour corriger l'équin avant la correction du varus du talon et de la supination du pied aboutiront à un pied convexe. L'équin sous-talien peut être corrigé uniquement si le calcanéum peut être amené en abduction. La ténotomie est indiquée lorsque le cavus, l'adductus et le varus sont totalement corrigés.

**Ténotomie incomplète** L'allongement soudain du tendon avec le "pop" signe la ténotomie complète. Si ce n'est pas le cas, il faut savoir refaire le geste de ténotomie jusqu'à avoir cette sensation.



## Immobilisation par attelle

### L'immobilisation par attelle est essentielle

A la fin des plâtres, le pied est en forte abduction, d'environ 60 à 70 degrés (axe cuisse-pied). Après la ténotomie, le plâtre final est laissé en place pendant 3 semaines. Le protocole Ponseti fait alors appel à une attelle pédieuse en abduction maintenant le pied en abduction et en dorsiflexion. Il s'agit d'une barre reliant deux chaussures ouvertes et rectilignes. Il faut maintenir les pieds en abduction afin de garder l'abduction du calcanéum et de l'avant-pied et afin de prévenir les récurrences. Les tissus mous en médial restent étirés seulement si l'attelle est utilisée après les plâtres. Dans l'attelle, les genoux sont laissés libres permettant à l'enfant de les étendre, étirant ainsi les gastrocnémiens et le soléaire. L'abduction des pieds dans l'attelle associée avec une légère incurvation (convexité dirigée à l'opposé de l'enfant) permet une dorsiflexion du pied. Cela aide à maintenir l'étirement des éléments musculo-tendineux postérieurs. Les orthèses pied-cheville (AFO) ne sont pas utiles car elles maintiennent seulement le pied droit avec une flexion dorsale neutre.

### Protocole d'immobilisation par attelle

Trois semaines après la ténotomie, le plâtre est enlevé et l'attelle est mise en place immédiatement. L'attelle consiste en des chaussures montantes et à forme rectiligne avec orteils libres attachées à une barre [1]. Pour les formes unilatérales, l'attelle est réglée à 60-70 degrés de rotation externe du côté du pied bot et à 30-40 degrés du côté normal [2]. Pour les formes bilatérales, l'attelle est réglée à 70 degrés de rotation externe sur chaque côté. La barre doit avoir une longueur suffisante pour que l'écartement entre les deux talons corresponde à la largeur des épaules [2]. Une erreur habituelle est de prescrire une barre trop courte avec laquelle l'enfant ne se sent pas à l'aise. Une barre étroite est une cause habituelle de perte de compliance au traitement. La barre doit être incurvée d'environ 5 à 10 degrés afin de maintenir les pieds en flexion dorsale.

L'attelle doit être portée à temps plein (jour et nuit) pendant les 3 premiers mois après l'ablation du plâtre. Après cela, l'enfant portera l'attelle 12 heures la nuit et 2 à 4 heures pendant la sieste, pour un total quotidien de 14 à 16 heures. Ce protocole doit être poursuivi jusqu'à l'âge de 3 à 4 ans.

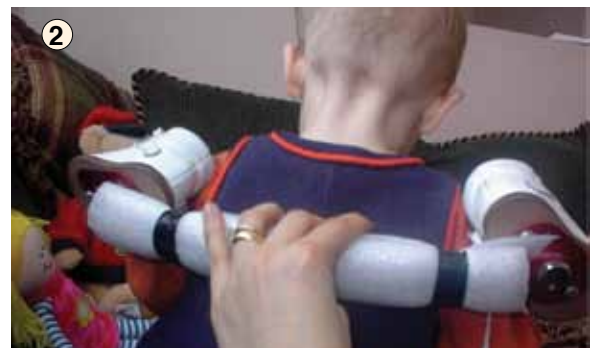
Parfois, l'enfant peut développer un excès de valgus de l'arrière-pied et de torsion tibiale externe avec l'attelle. Dans ce cas, il faut réduire la rotation externe des chaussures de 70 à 40 degrés.

### Importance de l'immobilisation par attelle

Les manipulations selon Ponseti combinées à la ténotomie percutanée permettent d'obtenir régulièrement un excellent résultat. Cependant, sans un programme minutieux d'immobilisation par attelle, le taux de récurrence dépasse les 80%. Ceci est à comparer avec le taux de récurrences de seulement 6% chez les familles compliantes (Morcuende et al.).

### Quand arrêter le port de l'attelle

Combien de temps doit durer le port nocturne de l'attelle ? Comme il est souvent difficile de déterminer la sévérité du pied, nous recommandons que tous les pieds soient maintenus dans l'attelle pendant 3 à 4 ans. La plupart des enfants s'habituent à l'attelle qui fait partie intégrante de leur vie. Si après l'âge de 3 ans la compliance devient problématique, il peut être nécessaire d'arrêter le port de l'attelle. L'enfant doit être suivi de près pour dépister toute récurrence. Si une récurrence précoce venait à survenir, il faudrait reprendre immédiatement l'attelle.





## Les différents types d'attelles

Les modifications de l'attelle originale de Ponseti a plusieurs avantages. Pour éviter que le pied ne glisse en dehors de la chaussure, un coussinet peut être placé dans la chaussure [1]. Des nouvelles attelles permettent au pied d'être installé plus sûrement, d'être plus faciles à mettre et de permettre à l'enfant de bouger. Cette flexibilité peut améliorer la compliance. Plusieurs attelles sont montrées [1-7].

**H.M. Steenbeek** qui travaille pour la mission Christoffel Blinden au Katalemwa Cheshire Home à Kampala, Ouganda, a développé une attelle qui peut être fabriquée à partir de matériaux simples et facilement disponibles [2]. L'attelle est efficace dans le maintien de la correction, facile à utiliser et à fabriquer, bon marché et idéalement appropriée pour une utilisation à grande échelle (voir page 26). Pour les détails de la construction, contactez Michiel Steenbeek à [steenbeek.michiel@gmail.com](mailto:steenbeek.michiel@gmail.com) ou [www.global-help.org](http://www.global-help.org).

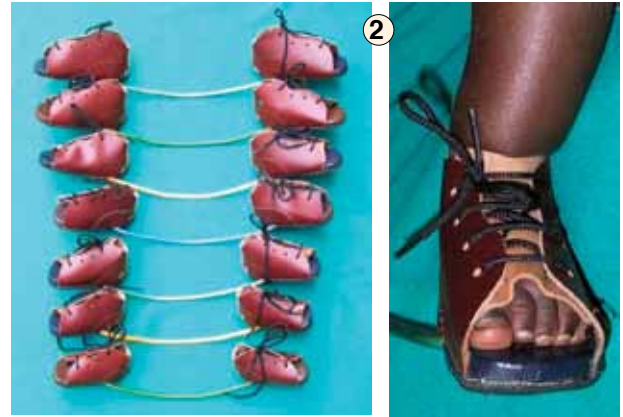
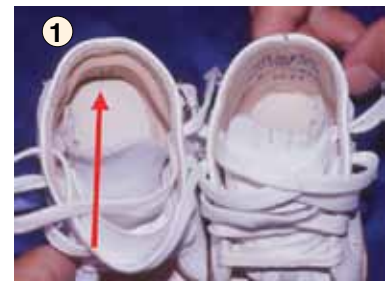**John Mitchell** a conçu une attelle sous la direction du Dr. Ponseti. Cette attelle consiste en des chaussures fabriquées avec un cuir très souple et d'une semelle en plastique moulée à la forme du pied de l'enfant, la rendant très confortable et facile à utiliser [3]. Allez sur le site suivant : [www.mdorthopaedics.com](http://www.mdorthopaedics.com)

**Le Dr. Matthew Dobbs** de la faculté de médecine de l'Université de Washington à St Louis aux Etats-Unis a développé une nouvelle attelle dynamique pour le pied bot qui permet au pied de bouger tout en restant dans le secteur nécessaire de rotation du pied [4]. Une orthèse pied-cheville est nécessaire avec cette attelle pour prévenir toute flexion plantaire au niveau de la cheville.

**M.J. Markel** a développé une attelle qui permet aux parents de mettre d'abord les chaussures puis de « cliquer » chaque chaussure sur la barre [5].

**Le Dr. Jeffrey Kessler** de l'hôpital Kaiser à Los Angeles aux Etats-Unis a développé une attelle flexible et peu coûteuse. La barre est faite avec du polypropylène [6]. L'attelle peut améliorer la compliance car elle est bien acceptée par l'enfant. Voir JPO-B 17:247 2008.

**Le Dr. Romanus** a développé cette attelle en Suède [7]. Les chaussures sont fabriquées avec un plastique malléable qui est moulé à la forme du pied de l'enfant. L'intérieur est recouvert de cuir très lisse, rendant l'ensemble très confortable. Les chaussures sont fixées à la barre par des vis.



## Améliorer la compliance à l'attelle

Les familles les plus compliantes sont celles qui comprennent la méthode Ponseti et l'importance du port de l'attelle.

### Education permanente

Saisissez chaque opportunité pour expliquer aux familles la méthode Ponseti.

**Les instructions** écrites sont très utiles quand elles sont disponibles. Souvent, l'écrit est plus convaincant que les informations données oralement [1].

**Durant la période des plâtres hebdomadaires** Pendant que vous mettez en place chaque plâtre, profitez-en pour discuter de la méthode thérapeutique et insistez sur l'importance de l'attelle qui va maintenir la correction. Répondez aux questions de la famille. Focalisez votre attention sur les membres de la famille qui paraissent sceptique et qui vous font part de leurs inquiétudes.

**Préparez la famille à l'attelle** Anticipez le fait que les échecs sont le plus souvent secondaires à un manque de compliance à l'attelle. Il faut répéter l'importance de cette phase dans le traitement et faire comprendre à la famille que maintenir la correction avec l'attelle est aussi important que l'obtenir avec les plâtres et la ténotomie.

### Instructions pour le port de l'attelle

**Responsabilisez** Une fois la correction obtenue, il faut clairement responsabiliser la famille pour maintenir la correction avec l'attelle. Donner cette responsabilité au père peut être utile dans certains cas.

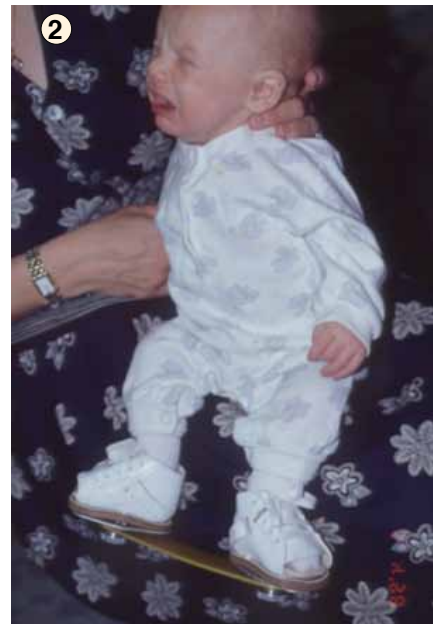**Apprenez aux parents à mettre l'attelle** Montrez comment mettre l'attelle. Enlevez la puis demandez aux parents de la remettre en place sous votre contrôle. Soyez certain que l'enfant est bien installé dans son attelle. Si ce n'est pas le cas, il faut l'enlever et voir s'il n'y a des irritations cutanées avec des rougeurs [2].

**Préparez l'enfant** Pendant les premiers jours, dites aux parents que l'attelle peut être enlevée pour de courtes périodes afin d'améliorer la tolérance. Conseillez aux parents d'éviter de retirer l'attelle si l'enfant pleure. Si l'enfant comprend que le fait de pleurer pousse ses parents à retirer l'attelle, le problème deviendra difficile à gérer. Encouragez la famille à faire en sorte que l'attelle fasse partie intégrante de la vie normale de l'enfant [3].

### Suivi

**Programmez** une consultation après 10-14 jours pour vérifier l'utilisation de l'attelle. Si le port de l'attelle se passe bien, vous pouvez programmer une nouvelle consultation à 3 mois. A ce moment là le port de l'attelle pourra passer en partiel. L'attelle doit alors être portée pendant la nuit et la sieste.

**Soyez disponible** Certaines familles peuvent avoir des difficultés avec l'attelle. Il faut les inciter à appeler ou à revenir en consultation.



# Barrières culturelles à la méthode Ponseti

## Types de barrières

### Autres formes de traitement du pied bot

Les parents peuvent demander un traitement qui n'est pas la méthode Ponseti. La médecine traditionnelle et les autres méthodes sont moins efficaces et les retards pris rendent la méthode Ponseti plus difficile à appliquer. Pour améliorer ce problème il faut parler de la méthode avec les familles, le public et les différents acteurs de la santé.

**Croyances** Dans certains cultures, les communautés croient que le pied bot est causé par les esprits du diable, la sorcellerie, une malédiction ou par des crimes maternels [1]. Les croyances peuvent aussi suggérer que la méthode Ponseti est inefficace.

**Stigmate** Si l'on croit que le pied bot et d'autres malformations sont dus à des péchés ou à des crimes familiaux, l'enfant touché est alors une source de honte et est caché par la famille.

**Naissance au village** Les enfants nés dans les villages posent un problème spécial. Ils ne bénéficieront pas d'un examen clinique habituel de nouveau-né par une personne entraînée. Les familles n'ont aucune conscience du diagnostic et de la nécessité d'un traitement précoce.

## Surmonter les barrières

Aider les parents à surmonter les barrières par les mesures suivantes:

**Créez une consultation pied bot** Rendez l'accès à la méthode Ponseti disponible pour tout le monde dans le pays.

**Impliquez les pères Encouragez les pères** à venir à la consultation avec les mères et à prendre part au traitement. Les pères qui se sentent investis et qui comprennent le traitement peuvent plus facilement aider les mères dans le suivi thérapeutique de l'enfant [2].

**Discutez de la prise en charge et du calendrier du suivi** Le traitement complet comprend 20 visites sur 4 ans. Planifiez tout le traitement dès le départ et encouragez la famille à s'organiser pour réunir les fonds nécessaires. Informez les familles que le coût des soins seront couverts par l'hôpital. Dirigez les familles vers des centres spécialisés dans la méthode Ponseti.


**Partenariats Encouragez les partenariats** thérapeutiques pour gérer les barrières. Les parents et les autres soignants partagent les charges financières et autres responsabilités familiales. Les personnels de santé partagent les responsabilités des soins. Demandez aux églises locales, aux mosquées et associations d'assister les plus pauvres en facilitant les transports et en offrant d'autres services.

## Education, respect et réconfort

**Eduquez** les parents et la communauté en les informant sur le pied bot et ses causes, ainsi que sur le fait que le système médical peut gérer ces problèmes. Cela aidera à rendre la situation plus acceptable.

**Respectez** les besoins de la mère qui veut rentrer rapidement à la maison en évitant les attentes excessives à la consultation.

**Rassurez** les parents sur le fait que ce n'est pas de leur faute et que le traitement est très efficace mais qu'il prend du temps.



## Récidives

### Reconnaître les récidives

Une fois que le plâtre est enlevé et que l'attelle est mise en place, il faut prévoir de revoir l'enfant pour vérifier la compliance et pour dépister les récidives :

**A 2 semaines** pour vérifier la compliance au port permanent.

**A 3 mois** pour passer au protocole nuit et sieste

**Jusqu'à l'âge de 3 ans** tous les 4 mois pour vérifier la compliance et dépister les récidives

**Entre 3 et 4 ans** tous les 6 mois.

**De 4 ans jusqu'à la maturité** tous les 1 à 2 ans.

### Les récidives précoces

On voit chez l'enfant une perte d'abduction du pied et/ou de la dorsiflexion avec une récidive de l'adductus et du cavus.

### Les récidives chez les tout petits

Vérifier l'absence de déformation en examinant l'enfant lorsqu'il est sur sa mère et pendant qu'il marche. Quand l'enfant marche vers l'examineur, il faut rechercher une supination de l'avant-pied signant une hyperactivité du tibi-alis anterior et une faiblesse des péroniers [1]. Quand l'enfant marche en s'éloignant de l'examineur, il faut rechercher un varus de l'arrière-pied [2].

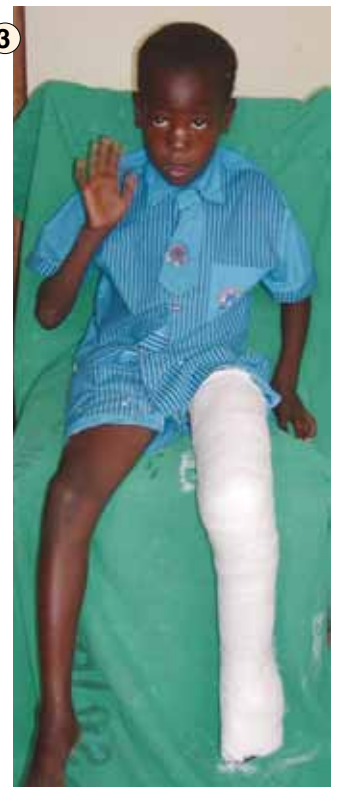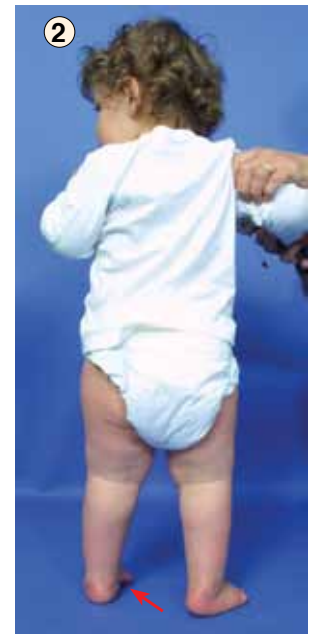On étudie ensuite les amplitudes articulaires de la cheville de l'enfant en position assise à la recherche d'une limitation de la dorsiflexion. Il faut aussi évaluer les amplitudes articulaires des articulations sous-taliennes et médio-tarsiennes. Une perte de mobilité signe la récidive.

### Causes des récidives

La cause la plus fréquente de récidive est la non compliance au port de l'attelle. Morcuende a noté que les récidives n'étaient présentes que dans 6% des cas chez les familles compliantes et dans plus de 80% des cas chez les familles non compliantes. Si la récidive survient chez des enfants qui portent l'attelle, la cause en est un déséquilibre musculaire qui aboutit à une raideur et à la récidive.

### Plâtre pour les récidives

**Ne méconnaissez pas les récidives!** Au premier signe de récidive, il faut replâtrer l'enfant pour une série de un à trois plâtres afin de regagner en correction. Ce protocole de plâtres est le même que le protocole original. Une fois que la déformation est corrigée par le plâtre, repartez vers le port de l'attelle. Même si l'enfant présente une récidive sévère, les plâtres sont parfois efficaces [3].



### Récidive de l'équin

L'équin récidivant est une déformation structurelle qui peut compliquer la prise en charge. Le tibia semble grandir plus vite que les structures musculo-tendineuses postérieures. Le muscle est atrophique et le tendon apparaît long et fibreux [1].

Corrigez le en faisant une série de plâtres cruro-pédieux avec le pied en abduction et le genou fléchi. Refaites les plâtres toutes les semaines jusqu'à obtenir 10° de dorsiflexion. Si cela n'est pas le cas en 4 à 5 plâtres chez des enfants de moins de 4 ans, il faut répéter la ténotomie percutanée du tendon d'Achille. Une fois que l'équin est corrigé, reprenez le programme de port de l'attelle.

### Récidive du varus

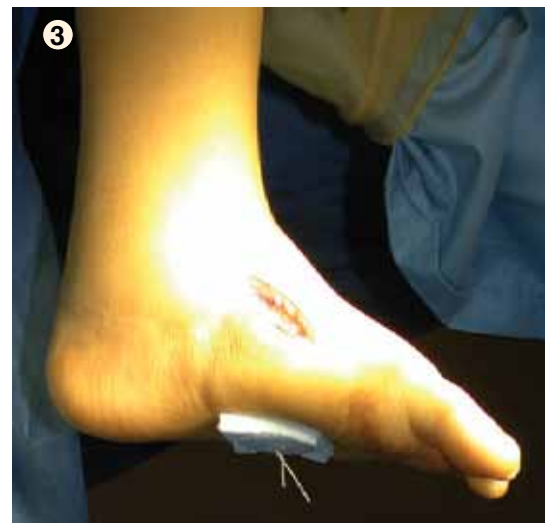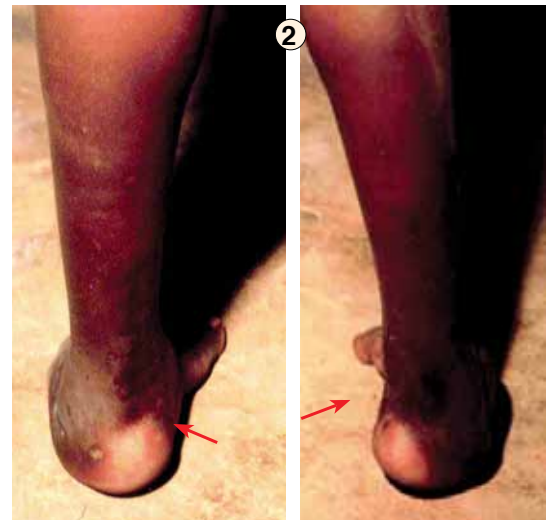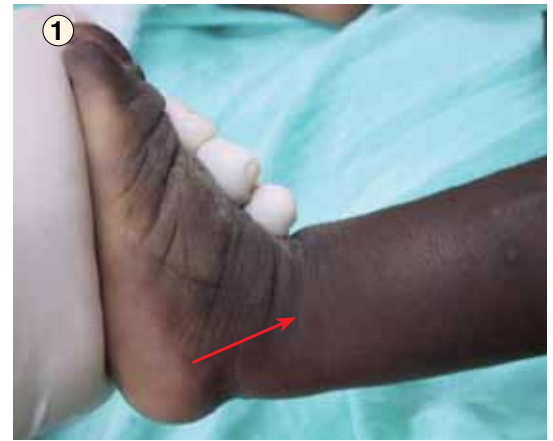Les récurrences du varus de l'arrière-pied sont plus fréquentes que les récurrences de l'équin. Elles sont visibles chez un enfant en position debout [2] et doivent être traitées par de nouvelles immobilisations plâtrées chez l'enfant entre 12 et 24 mois, suivies par la reprise d'un programme strict de port de l'attelle.

### Supination dynamique

Certains enfants, habituellement entre 3 et 4 ans, avec seulement une déformation en supination dynamique pourront bénéficier d'un transfert du tendon du tibialis anterior [3]. Ce transfert n'est efficace que si la déformation est dynamique et n'est pas fixée. Retardez la chirurgie après l'âge de 30 mois lorsque le cunéiforme latéral devient ossifié. Habituellement, la mise en place d'attelles n'est pas nécessaire après l'intervention.

### Conclusion

Les récurrences qui apparaissent après la méthode Ponseti sont plus faciles à gérer que les récurrences qui apparaissent après une chirurgie traditionnelle de libération postéro-interne.



## Le pied bot atypique

La plupart des pieds bots typiques se corrige avec environ 5 plâtres. Certains pieds ont des caractéristiques qui vont prolonger le traitement et le rendre plus difficile. Ces pieds bots difficiles peuvent être classés en différentes catégories.

### Le pied bot typique non traité

Si le traitement est retardé, la prise en charge du pied bot idiopathique devient progressivement plus difficile et prolongée. La correction complète est encore possible jusque tard dans l'enfance.

Par exemple, ce garçon de 3 ans avec un pied bot non traité [1] a été traité avec six plâtres [2] suivis par une ténotomie et par un nouveau plâtre pour 6 semaines. Ce pied a été complètement corrigé [3] – documents du Dr. Shafique Pirani.

Sans se soucier de l'âge, commencez avec une méthode Ponseti classique, en reconnaissant que des gestes complémentaires peuvent être nécessaires. Si la correction est incomplète et qu'il persiste une déformation inacceptable, une chirurgie des parties molles ou des structures osseuses peut être nécessaire pour obtenir la correction complète.

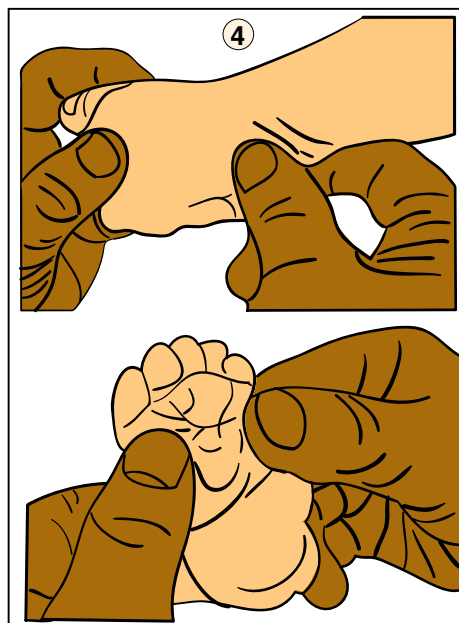
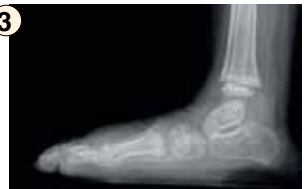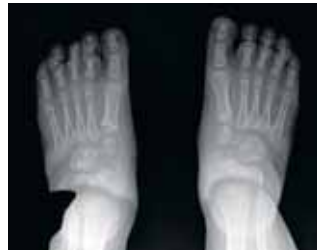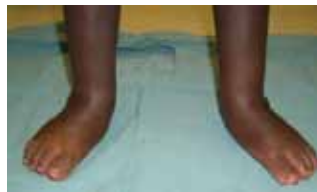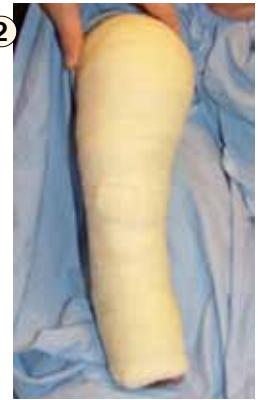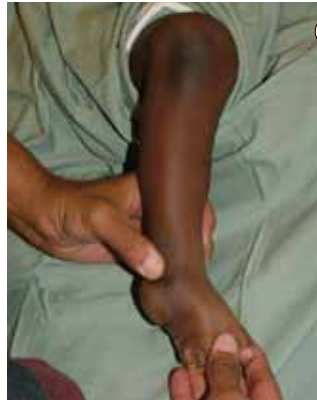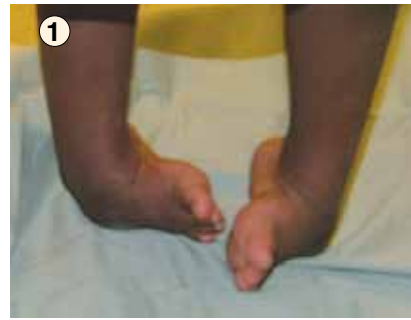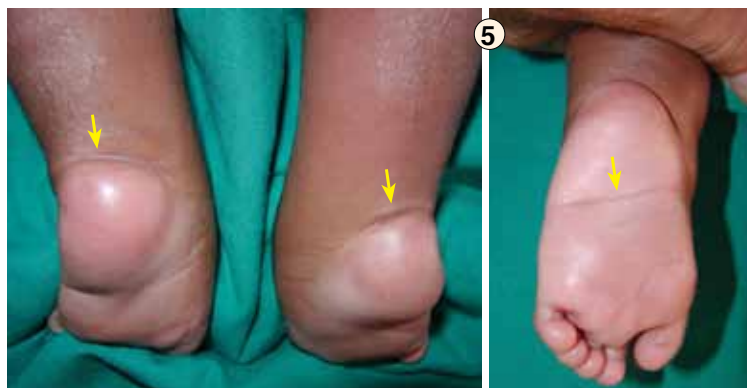
### Le pied bot atypique

Certains pieds bots sont plus difficiles à corriger. Ces pieds bots résistants peuvent être très raides. Chez d'autres, le pied peut être complexe car traité par une méthode qui n'est pas la méthode Ponseti. De tels traitements peuvent créer des déformations supplémentaires qui rendent la prise en charge encore plus difficile.

**Evaluation** L'examen clinique montre souvent une flexion plantaire sévère de tous les métatarsiens, un sillon profond juste au-dessus du talon et à travers la plante du pied [5 flèche jaune], ainsi qu'un gros orteil court et en hyperextension.

**Traitement** selon la méthode Ponseti Démarrez avec les manipulations et le plâtre. Soyez conscient que le traitement sera prolongé et que le risque de récurrence est augmenté.

**Manipulation** Identifiez soigneusement la tête du talus latéralement. Elle n'est pas aussi proéminente que le processus antérieurs du calcaneum. Lors de la manipulation, l'index doit rester au niveau du bord postérieur de la malléole latérale pendant que le pouce de la même main applique une contre-pression au niveau de la face latérale de la tête du talus [4 en haut]. Ne mettez pas d'abduction supérieure à 30°. Lorsque vous obtenez 30° d'abduction, il faut mettre l'accent sur la correction du cavus et de l'équin. Tous les métatarsiens sont mis simultanément en extension avec les deux pouces [4 en bas].



**Mise en place du plâtre** Appliquez toujours les plâtres avec un plâtre cruro-pédieux immobilisant le genou à 110° pour éviter tout glissement. Jusqu'à 6-8 plâtres peuvent être nécessaires pour corriger la déformation.

**Ténotomie Une ténotomie** est nécessaire dans la plupart des cas. Réalisez la ténotomie lorsque l'équin est corrigé. Au moins 10° de dorsiflexion sont requis. Parfois il est nécessaire de changer les plâtres toutes les semaines après la ténotomie pour gagner encore plus de dorsiflexion si celle-ci n'est pas suffisante au moment de la ténotomie.

**Mise en place de l'attelle** Réduisez l'abduction du côté pathologique de 30°. Le suivi reste le même.

### Autre pied bot atypique

Le pied bot est souvent associée avec d'autres anomalies congénitales comme l'arthrogrypose [1], la myéloméningocèle [4] ou d'autres syndromes. Souvent il existe un collagène anormal engendrant une raideur des ligaments, des capsules articulaires et de tous les tissus mous. Les pieds bots syndromiques sont plus difficiles à traiter et requièrent parfois de la chirurgie.

**L'arthrogrypose** Débutez avec un protocole Ponseti standard. Neuf à 15 plâtres sont souvent nécessaires. Si la correction n'est pas obtenue, la chirurgie peut être nécessaire. La chirurgie sera tout de même moins lourde après une série de plâtres. Des gestes minimes comme une libération percutanée du tibialis posterior, du tendon d'Achille [2] ou du fléchisseur du gros orteil [3] peut suffire. L'attelle post-opératoire est essentielle et doit être poursuivie jusqu'à tard dans l'enfance.

**La myélodysplasie** A cause de la perte de sensibilité, la mise en place des place nécessite un soin tout particulier pour prévenir les ulcérations cutanées. Ajoutez plus de ouate [5] et évitez une pression excessive lors du moulage.

**Autres syndromes** Le pied bot est souvent associés à d'autres syndromes comme la dysplasie dystrophique, le syndrome de Möbius, le syndrome de Larsen, le syndrome de Wiedemann-Beckwith, et le syndrome de Pierre Robin. Le résultat fonctionnel à long terme dépend habituellement plus du syndrome sous jacent que du pied bot lui même.

### Prise en charge des déformations résiduelles

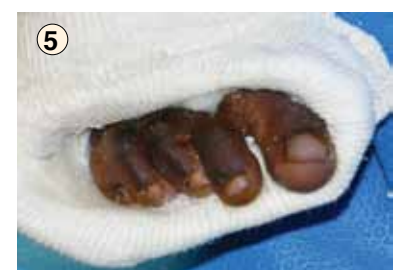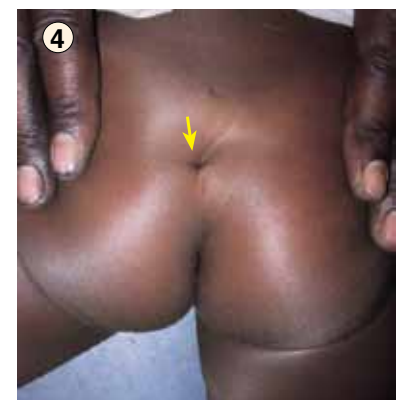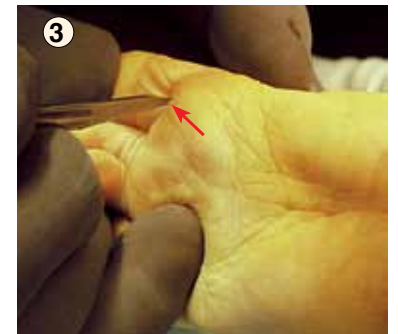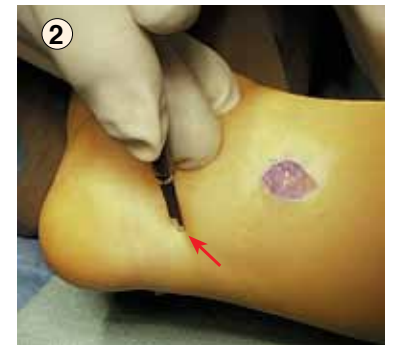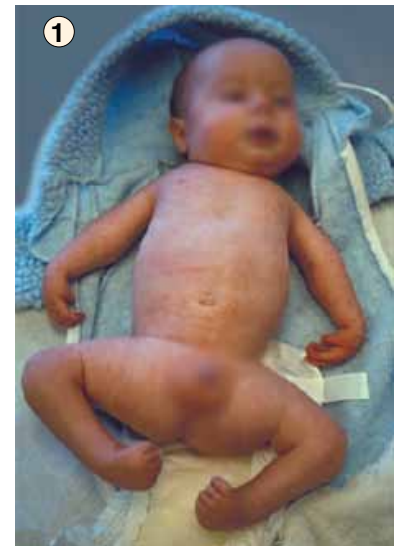Si la correction plâtrée est incomplète et que les déformations résiduelles sont inacceptables, une correction chirurgicale peut être nécessaire. Débutez avec le protocole Ponseti. Même si la correction plâtrée est incomplète, la sévérité des déformations sera moindre et les gestes chirurgicaux requis minimes. Moins de chirurgie veut dire moins de raideur, moins de fragilité et moins de douleur lors de la vie adulte.

Choisissez le geste chirurgical en fonction de l'âge de l'enfant et en fonction de la sévérité et du type de la déformation. Soyez vigilant au fait que le pied bot qui nécessite de la chirurgie sera plus enclin à récidiver lors de l'enfance (25-50%)

**La libération des tissus mous** est indiquée chez le nourrisson et le petit enfant. La procédure chirurgicale dépend de la sévérité et du type de la déformation.

**Les gestes osseux** sont indiqués et peuvent être réalisés plus tard dans l'enfance. Les possibilités sont les resections et les arthrodèses.

**La correction par Ilizarov** est de plus en plus utilisée chez les enfants plus âgés. La correction est obtenue de façon progressive. Pour réduire le risque de récurrence, il faut faire une distraction avant de corriger la déformation.



# Transfert du tendon du tibialis anterior

## Indication

Le transfert est indiqué si l'enfant a au moins 30 mois et qu'il présente une seconde récurrence. Les indications sont le varus persistant de l'arrière-pied et la supination de l'avant-pied pendant la marche; il existe un épaissement cutané de la partie latérale de la plante du pied.

## Corrigez la déformation

Il est important de s'assurer que toute déformation fixée ait pu être corrigée par deux ou trois plâtres avant de réaliser le transfert. Habituellement le cavus, l'adductus et le varus se corrigent. L'équin peut résister. Si le pied peut être facilement amené en flexion dorsale de 10°, le transfert seul peut être fait. Si ce n'est pas le cas il faut y ajouter une ténotomie du tendon d'Achille.

## Anesthésie, installation et incisions

Le patient est sous anesthésie générale en décubitus dorsal. Utilisez un garrot sur la cuisse. Faites une incision dorsolatérale centrée sur le cunéiforme latéral. Elle va de la base du troisième métatarsien jusqu'en avant de la tête du talus [1]. L'incision dorsomédiale est réalisée en regard de l'insertion du tendon du tibialis anterior [2].

## Exposition du tendon du tibialis anterior

Exposez le tendon et détachez le au niveau de son insertion [3]. Evitez de prolonger la dissection trop loin en distal afin de ne pas léser le cartilage de croissance du premier métatarsien.

## Mise en place des points d'ancrage

Mettez en place des points avec du fil résorbable 0[4]. Réalisez plusieurs passages à travers le tendon pour sécuriser la fixation.

## Transfert du tendon

Transférez le tendon en sous-cutané jusqu'au niveau de l'incision dorsolatérale [5]. Le tendon reste sous le retinaculum des extenseurs et sous les tendons extenseurs. Libérez le tissu cellulaire sous-cutané afin de permettre une course directe du tendon latéralement.

## Localisation du cunéiforme latéral

Si elle est disponible, utilisez la radiographie [6]. Notez la position du trou sur la radiographie [6 flèche]. Sinon identifiez le en délimitant l'articulation entre lui et le troisième métatarsien.

## Identification du site pour le transfert

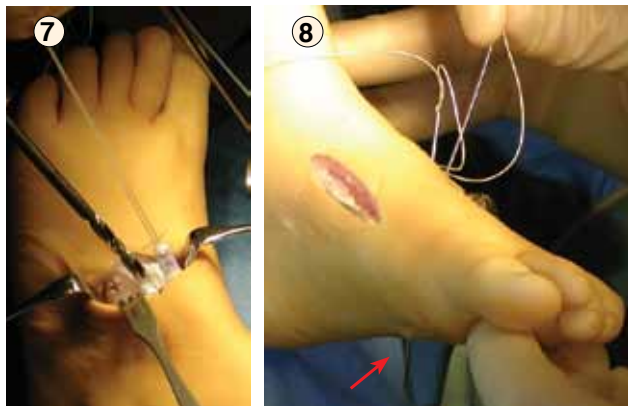
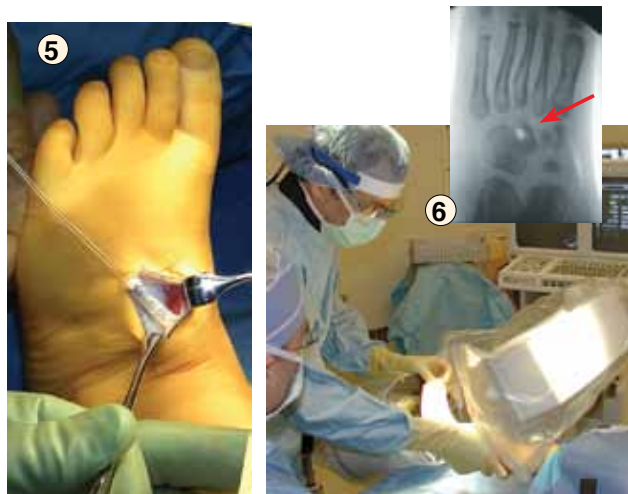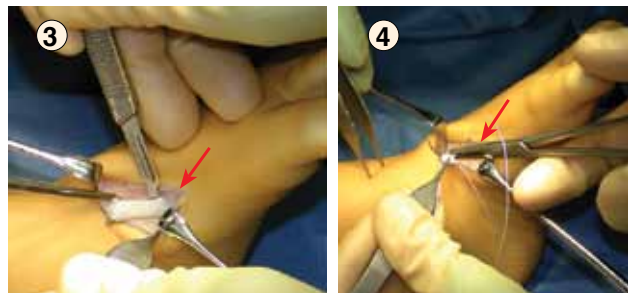
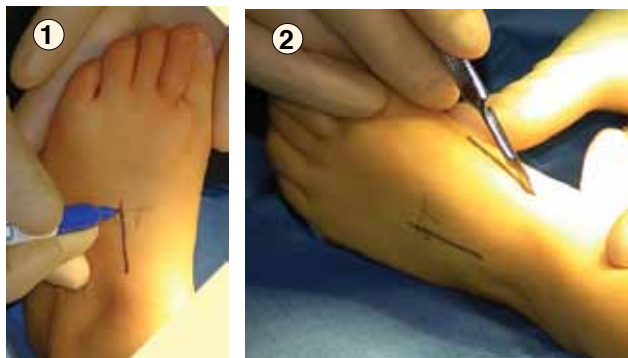
Réalisez un trou à la mèche (3.8-4.2) au milieu du cunéiforme latéral assez large pour laisser passer le tendon [7].

## Suture

Faites passer une aiguille droite sur chaque fil. Passez une aiguille dans le trou. Laissez la première aiguille dans le trou pendant que vous passez la seconde aiguille afin de ne pas traverser le premier fil [8]. Notez que l'aiguille traverse la plante du pied [8 flèche].

## Envisagez une ténotomie du tendon d'Achille

Si elle est nécessaire, réalisez une ténotomie percutanée avec une lame n°11 ou n°15.





### Passage des deux aiguilles

Passez les aiguilles à travers un coussinet en feutre, puis dans les différents trous du bouton pour sécuriser le tendon [1].

### Sécurisation du tendon

Avec le pied maintenu en flexion dorsale, introduisez le tendon à l'intérieur du trou [2 flèche] en tirant les fils de suture et liez les fils avec de multiples noeuds.

### Fixation supplémentaire

On peut compléter la fixation en suturant le tendon au périoste à son entrée dans le cunéiforme en utilisant un gros fil résorbable [3].

### Anesthésie locale

Injectez de l'anesthésique local dans la plaie opératoire [4] pour réduire les phénomènes douloureux post-opératoires.

### Position neutre sans appui

Sans appui sous la plante du pied, le pied doit pouvoir rester en flexion plantaire neutre [5] et en position neutre de valgus-varus.

### Fermeture cutanée

Fermez les incisions par des points sous-cutanés avec du fil résorbable [6]. Appliquez des strips pour renforcer la fermeture.

### Immobilisation plâtrée

Un pansement stérile est appliqué et un plâtre cruro-pédieux est mis en place [7]. Gardez le pied en abduction et en dorsiflexion.

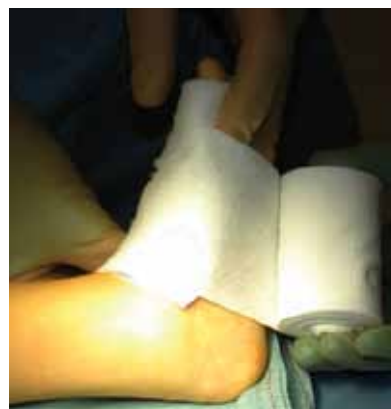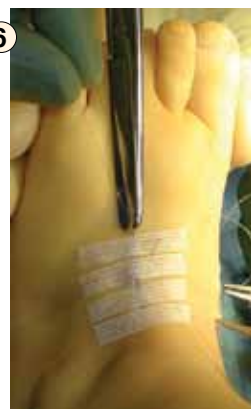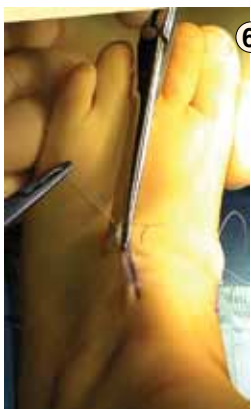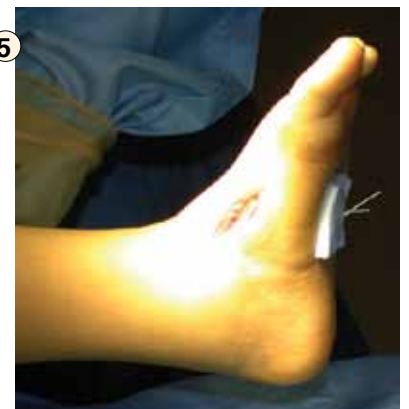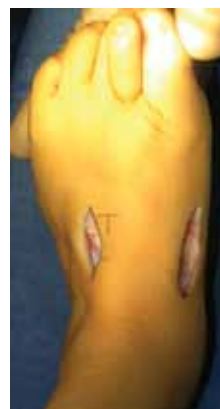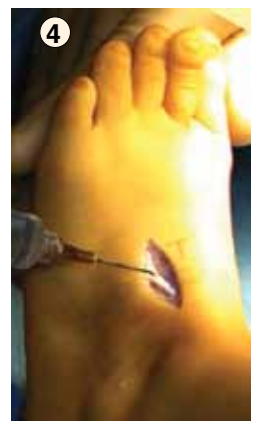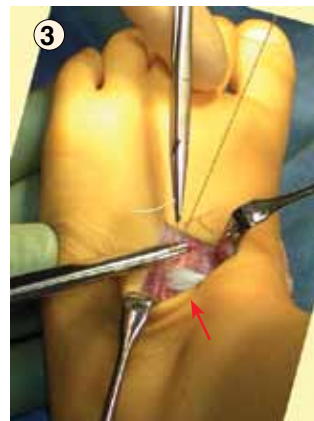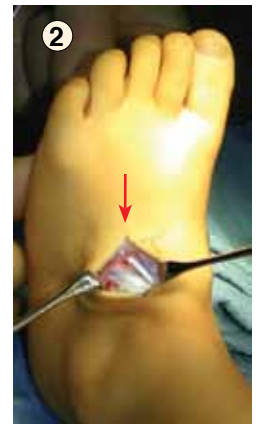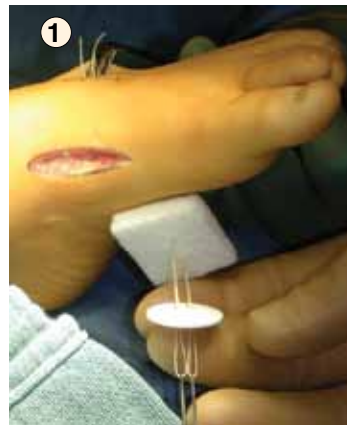### Soins post-opératoires

Habituellement le patient reste à l'hôpital jusqu'au lendemain. Enlevez le plâtre et le bouton à 6 semaines. L'enfant peut alors prendre appui en fonction des phénomènes douloureux.

### Attelle et suivi

Aucune attelle n'est nécessaire après ce type de chirurgie. Il faut revoir l'enfant à 6 mois pour évaluer l'efficacité du transfert. Dans certains cas, une kinésithérapie est nécessaire pour retrouver la force et une marche normale.

Chirurgien: Dr. Vincent Mosca



## Fabrication de l'attelle

Le succès de la méthode Ponseti dépend de l'efficacité de l'attelle qui est localement disponible et abordable. Sans attelle la déformation du pied bot récidive et le traitement échoue.

Idéalement les attelles doivent être fabriquées dans le pays où le traitement est effectué. Cela rend les attelles plus abordables et cela permet d'avoir l'équipement et l'expertise nécessaires pour réparer les attelles cassées.

Un exemple idéal est le programme mis en place en Ouganda. Michiel Steenbeek [1] a développé une attelle qui est fabriquée en Ouganda et qui est disponible dans toute la région [3]. Cette attelle est faite avec des matériaux facilement disponibles [2] et des outils simples.

### Matériaux et outils

La fabrication de l'attelle requiert seulement du cuir, du contreplaqué et un stock de tiges en acier. Il faut aussi des outils comme une machine pour coudre le cuir [4] et des outils pour travailler et souder le métal.

### Coût


Le coût d'une attelle en Ouganda est inférieure à 10 dollars américains.

### Entraînement

Pour créer un programme viable, il faut former localement des personnes qui vont fabriquer les attelles. Les étudiants en appareillage qui ont appris la technique deviendront des partenaires idéaux pour le futur.

### Manuel de production de l'attelle Steenbeek

Ce manuel est disponible avec des illustrations en couleur et des dessins pour toutes les tailles d'attelle sur le site internet suivant : [www.global-help.org](http://www.global-help.org) ou l'e-mail: [steenbeek.michiel@gmail.com](mailto:steenbeek.michiel@gmail.com)



## Classification du pied bot

La nécessité d'une classification pour le pied bot est controversé. Les partisans avancent les possibilités d'évaluer les progrès, de montrer les signes de récurrence et d'établir un pronostic. Il existe deux grandes méthodes de classification.

### Le score de Pirani

Le score du pied bot de Pirani documente la sévérité de la déformation. Les scores séquentiels sont un excellent moyen pour contrôler les progrès.

**Méthode** Six signes cliniques sont utilisés pour quantifier la sévérité de chaque composant de la déformation. Chaque composant est coté 0 (normal), 0.5 (moyennement anormal) ou 1 (très anormal). Il faut noter chaque score et les additionner à chaque consultation.

**Evaluation des progrès** Pendant la prise en charge Ponseti, les fiches de consultations permettent de voir si la déformation se corrige normalement [2] ou s'il existe un problème, ainsi que le degré de correction de chaque composant du pied bot. Le score aide aussi dans la décision du moment idéal pour la ténotomie du tendon d'Achille.

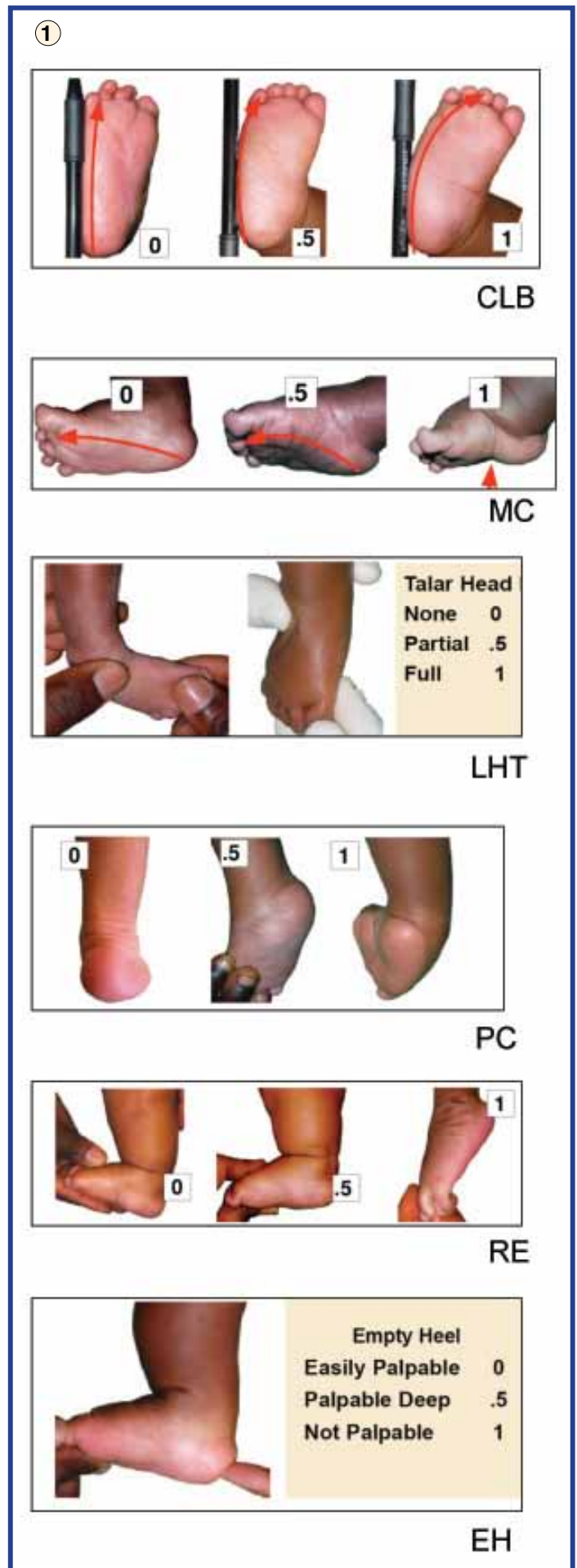
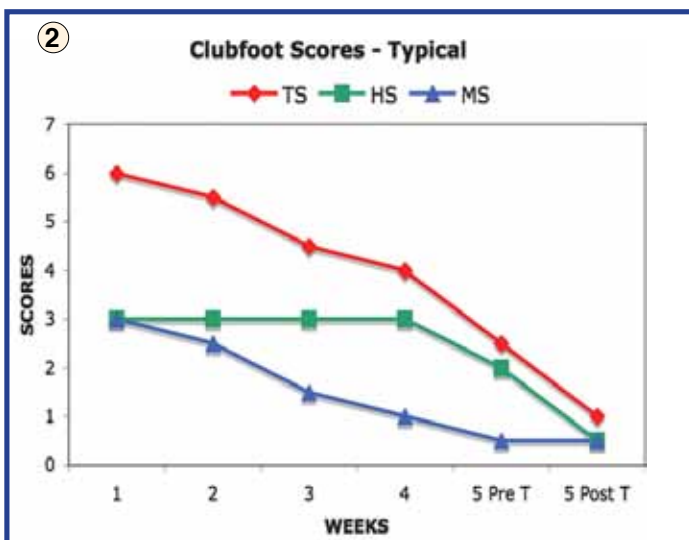
**Source** Contactez le Dr. Shafique Pirani pour les détails de son système de scoring à: [piras@aol.com](mailto:piras@aol.com)

### Le score de Dimeglio

Le score du pied bot de Dimeglio est une méthode supplémentaire d'évaluation de chaque composant de la déformation du pied bot.

van Mulken JM, Bulstra SK, Hoefnagels NH. Evaluation of the treatment of clubfoot with the Dimeglio score. J Pediatr Orthop.

2001 Sep-Oct;21(5):642-7.



## Information pour les parents

### Qu'est-ce qu'un pied bot?

Le pied bot est la déformation la plus courante des os et des articulations chez les nouveaux-nés. Il est présent environ chez 1 nouveau-né sur 1,000. La cause du pied bot n'est pas réellement connue, mais il est probable qu'il s'agisse d'un problème d'ordre génétique et non pas une déformation liée à quelque chose que les parents auraient fait ou pas. Ainsi, il n'y a aucune raison pour que les parents se sentent coupables d'avoir un enfant avec un pied bot. Les possibilités d'avoir un deuxième enfant avec un pied bot sont de 1 sur 30.

Par ailleurs, les parents d'un enfant normal qui est né avec un pied bot peuvent être rassurés sur le fait que leur enfant, s'il est traité par une personne qualifiée dans ce domaine, aura un pied d'apparence normale avec une très bonne fonction. Un pied bot bien traité n'entraîne aucun handicap et la personne est totalement capable d'avoir une vie active normale.

### Le début du traitement

Le pied est manipulé avec douceur pendant environ 1 minute chaque semaine afin d'étirer les structures tendino-ligamentaires rétractées en arrière, en dessous, et à l'intérieur du pied. Un plâtre allant des orteils au pli de l'aîne est alors mis en place. Le plâtre maintient la correction obtenue lors de la manipulation et relâche les tissus pour la manipulation suivante. De cette manière, les os et les articulations sont progressivement ramenés vers une position correcte. Le traitement devrait commencer au cours des deux premières semaines de vie afin de tirer avantage de l'élasticité des tissus à cet âge.

### Soins de plâtre à domicile

**Vérifiez la circulation** du pied toutes les heures pendant les 6 premières heures suivant la mise en place du plâtre, puis quatre fois par jour. Comprimez doucement les orteils et regardez le retour de la circulation. Les orteils vireront au blanc puis redeviendront rapidement roses si la circulation sanguine du pied est bonne. Ceci est appelé le « blanchiment ». Si les orteils sont sombres et froids et ne blanchissent pas (du blanc vers le rose), le plâtre est peut-être trop serré. Si cela arrive, allez au cabinet de votre médecin ou aux urgences et demandez leur de vérifier le plâtre. Si votre enfant a un plâtre en résine souple, enlevez le.

**Notez la relation entre le bout des orteils et la fin du plâtre** Si les orteils semblent disparaître à l'intérieur du plâtre, il faut retourner chez votre médecin ou à la consultation pour une évaluation.

**Gardez le plâtre propre et sec** Le plâtre peut être nettoyé avec un linge humide s'il devient sale.

**Le plâtre doit être placé sur un oreiller ou sur un coussin jusqu'à ce qu'il soit sec et dur** Chaque fois que votre enfant est sur son dos, placez un oreiller sous le plâtre tout en laissant le talon libre en avant de l'oreiller afin de surélever le membre. Cela prévient toute pression sur le talon qui pourrait entraîner une irritation.

**Ne souillez pas le plâtre** en changeant fréquemment la couche. Gardez le bord supérieur du plâtre en dehors de la couche afin d'empêcher les matières et les urines de pénétrer dans le plâtre. Les couches avec des bordures élastiques au niveau des cuisses marchent bien.

### Signalez à votre médecin ou à l'infirmière de consultation si vous avez noté un des points suivants

- . une odeur nauséabonde ou un écoulement venant de l'intérieur du plâtre.
- . une peau rouge ou irritée sur les bords du plâtre.
- . Une mauvaise circulation des orteils (voir premier item).
- . Un plâtre qui glisse
- . Un enfant avec une fièvre de 38.5°C/101.3°F ou plus sans raison évidente comme un rhume ou une grippe.

### Un nouveau plâtre sera mis en place tous les 5 à 7 jours

Le plâtre sera enlevé avec un couteau spécifique à plâtre ; par conséquent, le plâtre doit être ramolli le jour même de la consultation. Pour le ramollir, mettez votre enfant dans une baignoire en vérifiant que l'eau chaude rentre à l'intérieur du plâtre (environ 15-20 minutes). Après le bain, placez une serviette trempée autour du plâtre et recouvrez le avec un sac en plastique. Un sac à pain marche tout aussi bien.

## **Durée du traitement actif**

Cinq à sept plâtres (chaque plâtre allant des orteils à la racine de la cuisse avec le genou à angle droit) sur une période de quatre à sept semaines doivent être suffisants pour corriger la déformation du pied bot (voir séquence ci-dessous). Même des pieds très raides ne nécessitent pas plus de huit à neuf plâtres pour obtenir le maximum de correction. Les radiographies du pied ne sont pas nécessaires sauf dans les cas complexes, car le chirurgien peut sentir manuellement la position des os et le degré de correction.

## **Fin du traitement actif**

Dans la plupart des cas une petite intervention est nécessaire pour compléter la correction. L'arrière de la cheville est anesthésié, soit avec une crème anesthésique soit avec une injection locale, puis le tendon d'Achille est sectionné avec un bistouri étroit. Un plâtre final est mis en place. Le tendon cicatrise à la bonne longueur et avec une bonne solidité. Durant les 3 semaines que durent la dernière immobilisation. A la fin du traitement le pied doit apparaître légèrement hypercorrigé, prenant un aspect de pied plat. Cela reviendra à la normale en quelques mois.

## **Maintien de la correction – l'attelle pédieuse en abduction**

La déformation du pied bot tend à récidiver après la correction. Pour prévenir les récurrences après l'ablation du dernier plâtre, une attelle pédieuse en abduction doit être portée, que le tendon d'Achille ait été coupé ou pas. Il existe différents types d'attelles en abduction disponibles. L'attelle la plus couramment utilisée consiste en des chaussures droites montantes et ouvertes au niveau des orteils qui sont attachées par une barre ajustable en aluminium. La distance entre les talons correspond à la largeur des épaules de l'enfant. Des modifications des chaussures sont faites pour prévenir tout glissement. La chaussure au niveau du pied bot est mise en rotation externe d'environ 60 à 70 degrés et le pied normal (si l'enfant a seulement un pied bot) est mis en rotation externe d'environ 30 à 40 degrés. L'attelle est portée 23 heures par jour pendant au moins 3 mois, et ensuite durant la nuit et la sieste pendant 3 à 4 ans.

Durant la première et la seconde nuit du port de l'attelle, l'enfant peut se sentir gêné le temps qu'il s'adapte au fait que ses deux jambes soient dépendantes l'une de l'autre. Il est très important que l'attelle ne soit pas enlevée car la récurrence de la déformation du pied bot sera inéluctable si elle n'est pas portée comme cela a été prescrit. Après la seconde nuit, l'enfant se sera adapté à l'attelle. Quand le port de l'attelle n'est pas nécessaire, des chaussures ordinaires peuvent être mises.

L'attelle pédieuse en abduction est utilisée seulement lorsque le pied bot est complètement corrigé par les manipulations, la série de plâtres et l'éventuelle ténotomie du tendon d'Achille. Même bien corrigé, le pied bot a une tendance à la récurrence jusqu'à environ 4 ans. L'attelle pédieuse en abduction, qui est la seule méthode efficace dans la prévention des récurrences, est efficace dans environ 95% des cas si elle est portée scrupuleusement. L'utilisation de l'attelle ne retardera pas le développement de l'enfant concernant la station assise ou la marche.

## **Instructions de mise en place de l'attelle pédieuse en abduction**

**Utilisez toujours des chaussettes en coton** qui isole la peau du pied et de la cheville de la chaussure. La peau de votre enfant peut être sensible après le dernier plâtre, ce qui peut amener à utiliser deux paires de chaussettes pendant les 2 premiers jours seulement. Après le deuxième jour, utilisez une seule paire de chaussettes.

**Si votre enfant est calme quand vous mettez l'attelle en place, commencez par le plus mauvais pied en premier** et le meilleur en second. Par contre, si votre enfant se débat, commencez par le meilleur pied car l'enfant aura tendance à s'enfoncer dans la deuxième chaussure.

**Maintenez le pied dans la chaussures et resserrez** la sangle de la cheville en premier. La sangle aide à maintenir le talon fermement attaché à l'intérieur de la chaussure. Ne marquez pas le trou de la sangle que vous utilisez car avec le temps, le cuir de la sangle va se détendre et votre marque deviendra caduque.

**Vérifiez que le talon est bien calé** au fond de la chaussures en tirant sur la jambe de bas en haut. Si les orteils bougent d'avant en arrière, le talon n'est pas bien calé ce qui vous oblige à ressermer la sangle. Une ligne doit être dessinée sur la semelle afin de localiser le bout des orteils; les orteils doivent être sur cette ligne ou en avant si le talon est en bonne position.

**Lacez bien la chaussures** mais ne coupez pas la circulation. Souvenez-vous que la sangle est la partie la plus importante. Les lacets sont là uniquement pour aider à maintenir le pied dans la chaussure.

**Vérifiez bien que tous les orteils de l'enfant soient en extension** et qu'aucun d'entre eux ne se retrouve replié. Pour en être certain, vous pouvez couper le bout des chaussettes pour voir clairement les orteils.

## Conseils utiles pour l'attelle pédiéuse en abduction

**Attendez-vous** à ce que votre enfant se débâte dans l'attelle pendant les 2 premiers jours. Ceci n'est pas dû au fait que l'attelle soit douloureuse mais parce qu'il s'agit de quelque chose de nouveau et de différent.

**Jouez avec votre enfant** lorsqu'il est dans l'attelle. C'est la clé pour passer outre l'irritabilité secondaire à l'incapacité qu'a l'enfant à bouger ses jambes de façon indépendante. Vous devez lui apprendre qu'il peut donner des coups de pied et balancer ses jambes simultanément avec son attelle. Vous pouvez pousser et tirer doucement sur la barre de l'attelle pour apprendre à votre enfant à fléchir et à étendre ses genoux simultanément.

**Banalisez le traitement** Les enfants iront mieux si vous banalisez complètement le Traitement au quotidien. Durant les 3 à 4 années pendant lesquelles l'enfant portera l'attelle la nuit, mettez la aussi en place à chaque fois qu'il fera la sieste. Il saura ainsi que pendant ce moment là il doit porter l'attelle. Votre enfant aura moins de chance de se débattre si vous intégrez l'attelle comme une partie de la vie quotidienne.

**Capitonnez la barre** Les bandes de guidon de vélo font très bien l'affaire. En rembourrant la barre vous protégerez votre enfant de lui-même ainsi que votre mobilier.

**N'utilisez jamais de crèmes sur des zones cutanées rouges.** Elles aggravent le problème. Certaines rougeurs sont normales avec le temps de port de l'attelle. Des zones rouge vif ou des cloques, particulièrement à l'arrière du talon, signifient habituellement que les chaussures ne sont pas assez serrées. Assurez-vous que le talon reste bien maintenu au fond de la chaussure. Si vous constatez des zones rouge vif ou des cloques, contactez votre médecin.

**Si votre enfant continue de s'échapper** de l'attelle et que le talon n'est pas bien maintenu au fond de la chaussure, essayez les gestes suivants.

- a. Resserrez la sangle d'un trou supplémentaire.
- b. Resserrez les lacets.
- c. Enlevez la languette de la chaussure (utilisez l'attelle sans la languette ne fera pas de mal à votre enfant).
- d. Essayez de lacer les chaussures du haut vers le bas de telle sorte que le nœud soit du côté des orteils.

**Resserrez régulièrement les vis** sur la barre.

### Surveillance à long terme

Après la correction complète du pied bot, les consultations seront programmées tous les 3-4 mois pendant 2 ans, puis moins fréquemment. Votre médecin décidera de la durée du port de l'attelle en fonction de la sévérité du pied bot et de la tendance à la récurrence de la déformation. N'arrêtez pas le traitement précocement. Des consultations annuelles seront programmées pendant 8 à 10 ans pour rechercher d'éventuelles récurrences tardives.

### Récidives

Si la déformation récidive au cours des 2-3 premières années, on peut reprendre les manipulations et les plâtres hebdomadaires. Parfois une deuxième ténotomie du tendon d'Achille peut être nécessaire. Dans certains cas, malgré le port correct de l'attelle, une intervention mineure est nécessaire pour éviter les récurrences quand l'enfant a dépassé l'âge de 3 ans. L'opération consiste à transférer un tendon (le tibialis anterior) du bord interne du pied vers le centre du pied.

## Bibliographie

- 1963** Ponseti IV, Smoley EN. Congenital clubfoot: the results of treatment. *J Bone Joint Surg Am* 45(2):2261–2270.
- 1966** Ponseti IV, Becker JR. Congenital metatarsus adductus: the results of treatment. *J Bone Joint Surg Am* 43(4):702–711.
- 1972** Campos J, Ponseti IV. Observations on pathogenesis and treatment of congenital clubfoot. *Clin Orthop Relat Res* 84:50–60.
- 1974** Ionasescu V, Maynard JA, Ponseti IV, Zellweger H. The role of collagen in the pathogenesis of idiopathic clubfoot: biochemical and electron microscopic correlations. *Helv Paediatr Acta* 29(4):305–314.
- 1980** Ippolito E, Ponseti IV. Congenital clubfoot in the human fetus: a histological study. *J Bone Joint Surg Am* 62(1):8–22.
- 1980** Laaveg SJ, Ponseti IV. Long-term results of treatment of congenital clubfoot. *J Bone Joint Surg Am* 62(1):23–31.
- 1981** Brand RA, Laaveg SJ, Crowninshield RD, Ponseti IV. The center of pressure path in treated clubfoot. *Clin Orthop Relat Res* 160:43–47.
- 1981** Ponseti IV, El-Khoury GY, Ippolito E, Weinstein SL. A radiographic study of skeletal deformities in treated clubfoot. *Clin Orthop Relat Res* 160:30–42.
- 1992** Ponseti IV. Treatment of congenital clubfoot. [Review, 72 refs] *J Bone Joint Surg Am* 74(3):448–454.
- 1994** Ponseti IV. The treatment of congenital clubfoot. [Editorial] *J Orthop Sports Phys Ther* 20(1):1.
- 1995** Cooper DM, Dietz FR. Treatment of idiopathic clubfoot: a thirty-year follow-up note. *J Bone Joint Surg Am* 77(10):1477–1489.
- 1996** Ponseti IV. *Congenital Clubfoot: Fundamentals of Treatment*. Oxford University Press.
- 1997** Ponseti IV. Common errors in the treatment of congenital clubfoot. *Int Orthop* 21(2):137–141.
- 1998** Ponseti IV. Correction of the talar neck angle in congenital clubfoot with sequential manipulation and casting. *Iowa Orthop J* 18:74–75.
- 2000** Ponseti IV. Clubfoot management. [Editorial] *J Pediatr Orthop* 20(6):699–700.
- 2001** Pirani S, Zeznik L, Hodges D. Magnetic resonance imaging study of the congenital clubfoot treated with the Ponseti method. *J Pediatr Orthop* 21(6):719–726.
- 2003** Ippolito E, Farsetti P, Caterini R, Tudisco C. Long-term comparative results in patients with congenital clubfoot treated with two different protocols. *J Bone Joint Surg Am* 85(7):1286–1294.
- 2003** Morcuende JA, Egbert M, Ponseti IV. The effect of the internet in the treatment of congenital idiopathic clubfoot. *Iowa Orthop J* 23:83–86.
- 2004** Morcuende JA, Dolan L, Dietz F, Ponseti IV. Radical reduction in the rate of extensive corrective surgery for clubfoot using the Ponseti method. *Pediatrics* 113:376–380.
- 2004** Dobbs MB, Rudzki JR, Purcell DB, Walton T, Porter KR, Gurnett CA. Factors predictive of outcome after use of the Ponseti method for the treatment of idiopathic clubfoot. *J Bone Joint Surg Am* 86(1):22–27.
- 2005** Morcuende JA, Abbasi D, Dolan LA, Ponseti IV. Results of an accelerated Ponseti protocol for clubfoot. *J Pediatr Orthop* 25(5):623–626.
- 2005** Tindall AJ, Steinlechner CW, Lavy CB, Mannion S, Mkandawire N. Results of manipulation of idiopathic clubfoot deformity in Malawi by orthopaedic clinical officers using the Ponseti method: a realistic alternative for the developing world? *J Pediatr Orthop* 25:627–629.
- 2005** Konde-Lule J, Gitta S, McElroy T and the Uganda Sustainable Clubfoot Care Project. *Understanding Clubfoot in Uganda: A Rapid Ethnographic Study*. Makerere University.
- 2006** Dobbs MB, Nunley R, Schoenecker PL. Long-term follow-up of patients with clubfeet treated with extensive soft-tissue release. *J Bone Joint Surg Am* 88:986–996.
- 2006** Ponseti IV, Zhivkov M, Davis N, Sinclair M, Dobbs MB, Morcuende JA. Treatment of the complex idiopathic clubfoot. *Clin Orthop Relat Res* 451:171–176.
- 2006** Shack N, Eastwood DM. Early results of a physiotherapist-delivered Ponseti service for the management of idiopathic congenital talipes equinovarus foot deformity. *J Bone Joint Surg Br* 88:1085–1089.
- 2007** McElroy T, Konde-Lule J, Neema S, Gitta S; Uganda Sustainable Clubfoot Care. Understanding the barriers to clubfoot treatment adherence in Uganda: a rapid ethnographic study. *Disabil Rehabil* 29:845–855.
- 2007** Lourenço AF, Morcuende JA. Correction of neglected idiopathic club foot by the Ponseti method. *J Bone Joint Surg Br* 89:378–381.
- 2007** Terrazas-Lafargue G, Morcuende JA. Effect of cast removal timing in the correction of idiopathic clubfoot by the Ponseti method. *Iowa Orthop J* 27:24–27.
- 2008** Morcuende JA, Dobbs MB, Frick SL. Results of the Ponseti method in patients with clubfoot associated with arthrogryposis. *Iowa Orthop J* 28:22–26.
- 2008** Gurnett CA, Boehm S, Connolly A, Reimschisel T, Dobbs MB. Impact of congenital talipes equinovarus etiology on treatment outcomes. *Dev Med Child Neurol*. 2008 Jul;50(7):498-502.
- 2008** Richards BS, Faulks S, Rathjen KE, Karol LA, Johnston CE, Jones SA. A comparison of two nonoperative methods of idiopathic clubfoot correction: the Ponseti method and the French functional (physiotherapy) method. *J Bone Joint Surg Am*. 2008 Nov;90(11):2313-21.

L'organisation Global HELP accumule rapidement des publications qui sont disponibles gratuitement sur notre site web ou imprimées à des coûts minimes. Visitez notre site web sur [www.global-help.org](http://www.global-help.org) ou sur [www.orthobooks.org](http://www.orthobooks.org). Cette publication initialement faite en anglais et maintenant utilisée dans plus de 140 pays et est en cours de traduction dans de nombreuses langues.

## Publications

Toutes les publications sur notre site web sont gratuites. Elles sont disponibles en divers formats.

### PDF et CD

Toutes les publications sont disponibles dans ce format. Les fichiers peuvent être téléchargés sur notre site web en cliquant sur le titre de la publication ou sur l'image. Les fichiers sont alors copiés sur votre ordinateur et peuvent être imprimés en couleur ou en noir et blanc. Les CD contiennent de nombreuses publications.

### Publications imprimées

Certaines publications sont disponibles en format papier. Vous pouvez passer commande sur notre site web <http://www.global-help.org>. Le prix est celui de l'impression et de l'envoi postal.

### Donateurs Global HELP

Henry & Cindy Burgess\*\*  
 Charlene Butler & Michael W.  
 Peter & Diane Demopoulos  
 Martin & Allyson Egbert  
 Susan Elliott & Travis Burgeson\*\*  
 George Hamilton\*  
 Lars & Laurie Jonsson\*  
 Paul & Suzanne Merriman\*\*  
 Jennifer Moore  
 Jerald & Michelle Pearson  
 Sam & Mary Lou Pederson\*  
 Thomas & Floret Richardson\*  
 Robert Riley & Peter Mason  
 Nadine Semer  
 Irving & Judith Spiegel  
 Lynn & Lana Staheli\*\*  
 Joe & Diane Stevens  
 R. & Meera Suresh  
 Ozgur Tomruk  
 Robert G. Veith  
 John Walter & Judith Pierce-Walter  
 Robert & Betti Ann Yancey

### Adresse des sites web:

[www.global-help.org](http://www.global-help.org)  
[www.orthobooks.org](http://www.orthobooks.org)

Envoyez vos commentaires,  
 questions ou photographies  
 à: [questions@global-help.org](mailto:questions@global-help.org)

Copyright © 2009 Global HELP  
 Tous droits réservés

ISBN 978-1-60189-071-9



9 781601 890719

La liste inclut ceux qui ont donné plus de 1,000\$

\*Donateurs > 5,000\$

\*\*Donateurs > 20,000\$



China



Uganda



Lithuania



Uganda



Turkey



GLOBAL HELP  
 HEALTH EDUCATION USING LOW-COST PUBLICATIONS  
[WWW.GLOBAL-HELP.ORG](http://WWW.GLOBAL-HELP.ORG)