

La  
**Lettre**  
du  
**GEOP**

Groupe d'Etude en Orthopédie Pédiatrique

Numéro 7 trimestriel



Janvier

Prix de vente au n° : 50 F

1997

**E D I T O**

La rencontre d'Aix-en-Provence rapportée par Alain Diméglio dans ce numéro de « La lettre du GEOP » a réuni les 8 et 9 novembre 1996 une trentaine d'Américains et une trentaine de Français autour de problèmes particuliers ou difficiles posés par la hanche de l'enfant. Par nécessité, c'est la langue anglaise qui a été utilisée autant pour les présentations que pour les discussions. Le succès de cette réunion pourrait nous faire conclure que le langage n'est pas ou n'est plus une barrière à de tels échanges internationaux. Il pourrait aussi nous faire dire que la langue anglaise - ou plutôt ce Volapük de communication qu'est devenue cette langue

hybride, anglo-américano-latine - permet aux uns et aux autres d'échanger aisément leurs idées.

On en est pourtant bien loin.

L'expression d'une opinion, d'un concept ou d'une expérience que l'on veut transmettre dans une langue qui n'est pas la sienne reste un exercice périlleux qui ne saurait se contenter de la juxtaposition d'un sujet, d'un verbe et d'un complément. Elle doit faire appel à des locutions, des idiomes et à bien d'autres choses nécessaires à la compréhension complète de cette idée que l'on veut faire passer. Qui pourrait imaginer discuter de « Critique de la raison pure » avec le représentant d'une peuplade dont le dialecte ne reposerait que sur 200 mots ?

Le temps n'est plus où la langue française véhiculait toutes les grandes idées de notre monde et était utilisée à l'Académie Impériale de Saint-Petersbourg. Le lan-

gage international est aujourd'hui l'anglais non seulement dans notre communauté médicale, mais aussi dans les autres domaines que sont le commerce, la diplomatie et l'informatique.

Ceci n'est qu'un constat.

Faire en sorte que les Français sachent communiquer mieux avec le reste du monde est un devoir national. C'est donc un choix politique. L'enseignement de la langue anglaise doit faire partie des priorités de l'école primaire et se poursuivre pendant toute la durée des études. Et si ce fameux « DEA » pouvait devenir le « Diplôme d'Etudes de l'Anglais », on aurait franchi un grand pas.

Parce que la maîtrise de la langue anglaise est devenue nécessaire à la défense de notre propre culture.

J.C. POULIQUEN  
Ancien Président du GEOP



**Bureau du Groupe d'Etude en Orthopédie Pédiatrique (GEOP)**

Président : A. DIMIGLIO  
1<sup>er</sup> Vice-Président : H. BRACQ  
2<sup>e</sup> Vice-Président : J.Ph. CAHUZAC  
Secrétaire Général : J.M. CLAVERT  
Secrétaire adjoint : Ch. GLORION  
Trésorier : D. MOULIÉS  
Membres : J. BERARD, J. CATON, J. de BILLY,  
P. LEBARBIER, G.F. PENNECOT

Editeur : EXPANSION SCIENTIFIQUE FRANÇAISE  
15, rue Saint-Benoît - 75278 PARIS CEDEX 06  
Directeur de la Publication : Pierre BERGAUD

ISSN : 1286-7412  
N° d'ordre : 0621

**Comité de rédaction de « La Lettre du GEOP »**

Rédacteur en chef : J.C. POULIQUEN (Paris)

Rédacteurs en chef adjoints : Membres :  
J. CATON (Lyon) C. BRONFEN (Caen) M. CHARLUS (Rennes)  
G.F. PENNECOT (Paris) J.L. CEQUIN (Pointe-à-Pitre) S. GUILLARD  
B. DE COURTYRON CHARLES (Nantes)  
(Tours) J. LANGLAIS (Paris)  
B. DE BILLY (Besançon)

Dépôt légal : 1<sup>er</sup> trimestre 1997  
Commission paritaire des Publications et Agences de presse : 76174  
Imprimerie de Champagne - 52200 Langres

## QUI ÉTAIT-IL ?

**Jean-Frédéric  
LOBSTEIN LEJEUNE**  
(1777-1835)

Louis-Michel COLLET (Amiens)\*

Jean, Georges, Christian, Frédéric, Martin LOBSTEIN naît à Giessen le 8 Mai 1777. Son père, ecclésiastique théologien luthérien, assure l'éducation classique de cet enfant de santé délicate.

Très jeune, Jean-Frédéric LOBSTEIN est autorisé à s'inscrire à la Faculté de Philosophie. Il commence des études de sciences dites « naturelles » mais le 18 août 1792, la Convention Républicaine supprime les facultés, collèges et sociétés savantes.

Influencé par son oncle et parrain qui était anatomiste et chirurgien et par un grand-père aussi chirurgien, il s'engage dans les études médicales.

Dans cette période tourmentée, son père est considéré comme suspect et il est incarcéré sommairement, sans jugement. Il décèdera le 29 juin 1794, peu avant la chute de Robespierre.

La famille Lobstein retourne dans le village familial près de Strasbourg où sa mère vivra de travaux de broderie. Jean-Frédéric est alors âgé de 17 ans ; il aide sa famille grâce à sa solde d'Élève de l'École de Chirurgie des Armées. C'est à cette époque que la chirurgie est rattachée à la médecine dans les écoles de Santé. Jean-Frédéric fait partie de ces rares élèves de la Patrie qui bénéficient d'une solde de canonnier de première classe.

Après une période tourmentée pendant laquelle Jean-Frédéric Lobstein devait interrompre fréquemment ses études pour servir comme officier de santé, il obtient enfin son Certificat de Capacité le 8 novembre 1800. A cette époque, sa situation financière reste précaire avec une rétribution annuelle de 600 francs qui lui est allouée pour sa fonction de Prosecteur d'anatomie. En 1804, sa situation devient plus stable avec sa nomination de Médecin Accoucheur Adjoint, puis deux années plus tard de Médecin Accoucheur en Chef. C'est là qu'il enseignera l'obstétrique pendant 30 ans à l'École Départementale des sages-femmes du Bas-Rhin. Cette activité lui permettra de publier en

langue allemande un manuel sur l'Art des accouchements en 1837 et plusieurs articles issus de ses observations médicales et destinés aux médecins.

Bien qu'attiré par l'enseignement, il refusera une Chaire de Chirurgie d'Obstétrique à Morgbourg, puis plus tard à Heidelberg par fidélité à sa patrie.

A cette époque, l'administration française s'organise. Le décret impérial du 17 mars 1808 transforme les Écoles de Médecine en Facultés au sein de l'Université de France. Lobstein est candidat malheureux à une vacance de Chaire au premier concours à la Faculté de Strasbourg. Il s'oriente alors vers l'anatomie et il devient Chef de Travaux à la faculté. Il poursuit sa tâche hospitalière d'obstétricien et ses travaux dans l'amphithéâtre d'anatomie situé dans l'ancienne chapelle des Hospices Civils qui a été sécularisée lors de la Réforme. Il s'illustre par ses travaux sur le singe mandrill (1809), sur le phoque à ventre blanc (1816) et sur un sarigue femelle (1817) ; son intérêt se porte toutefois sur les aspects spécifiques de l'anatomie pathologique (1817).

Avec la visite de Dupuytren alors Inspecteur Général de l'Instruction Publique et grâce à l'intervention de Cuvier, se crée à Strasbourg la première Chaire d'Anatomie-Pathologique et Jean-Frédéric Lobstein est nommé Professeur et Directeur du Musée.

Parmi ses nombreuses publications, il faut retenir le traité d'Anatomie pathologique avec son atlas publié en 1829 et qui est le fruit d'une trentaine années de travail (1). Cet ouvrage sera édité en langue allemande en 1835 (2).

Il réservait ses quelques moments de temps libre à l'histoire, la musique, la littérature et il passait pour un homme cultivé.

Cette vie bien remplie explique sans doute qu'il ne s'est marié que vers la cinquantaine. Il épousa Caroline-Louise PAUL, sœur de l'un de ses camarades d'études et qui lui donna un fils unique.

\* Remerciements à l'A.O.I. (Association pour l'Ostéogénèse Imparfaite) qui nous a permis de consulter les travaux du Dr Vetter dans les numéros 2 et 4 de son journal.

1. Lobstein J.F. De la fragilité osseuse ou de l'ostéoporphrose. In: Traité de l'Anatomie Pathologique. Levrault Ed Paris, 1829, vol 2, pp. 204-212.

2. Lobstein J.F. G.C.M. Lehrbuch des Pathologischen Anatomie. Stuttgart, 1835, Vol I, p. 179.

## MISE AU POINT

### L'OSTÉOGENÈSE IMPARFAITE EN 1997

G. FINIDORI et P. MAROTEAUX (Paris)

La connaissance de cette affection et sa prise en charge ont continué à progresser de façon significative dans les dernières années.

#### La biologie moléculaire

L'Ostéogénèse Imparfaite est secondaire à des mutations du collagène de type I. Celui-ci est un constituant de la substance fondamentale, non seulement de l'os, mais aussi des ligaments et de la peau ce qui en permet l'étude sur des biopsies cutanées. Le collagène de type I est formé de trois chaînes : deux chaînes alpha 1 et une chaîne alpha 2 qui s'enroulent en formant une triple hélice. Ces chaînes sont codées par des gènes situés respectivement sur les chromosomes 17 et 7. Le nombre des anomalies possibles est considérable.

Deux types peuvent être distingués :

- Dans le premier, seul un déficit du collagène de type I est noté car celui produit par l'allèle muté est exclu des tissus osseux. Dans ces cas, il s'agit de formes modérées d'Ostéogénèse Imparfaite. Cette exclusion peut être due à un défaut d'expression de l'allèle anormal secondaire à une mutation dans le promoteur, d'un codon stop ou d'une délétion.

- Dans le second type, l'anomalie du collagène est compatible avec son incorporation dans la matrice. La gravité est variable mais souvent plus sévère que dans les formes précédentes. Elle est fonction de la nature et de la localisation de l'anomalie. Celles qui sont situées près de l'extrémité C terminale ou début de l'enroulement des chaînes sont plus sévères, en règle létales, alors que celles qui sont plus distales sont de moindre gravité. Toutefois les exceptions à cette règle sont loin d'être rares.

Il faut aussi savoir que certaines formes d'Ostéogénèse Imparfaite, beaucoup plus rares, ne sont pas en relation avec une anomalie du collagène avec celle d'une autre protéine de la matrice osseuse encore inconnue.

## La génétique

La transmission de l'Ostéogénèse Imparfaite obéit en règle à un mode dominant et les formes récessives sont exceptionnelles. Beaucoup de formes apparaissent à la suite d'une mutation récente ce qui explique que les parents des enfants atteints sont très souvent normaux. Dans l'Ostéogénèse Imparfaite les mosaïques parentales sont beaucoup moins exceptionnelles que dans d'autres affections dominantes, comme l'achondroplasie par exemple. Les sujets porteurs de ces mosaïques sont le plus souvent normaux cliniquement mais leurs cellules germinales peuvent porter le gène muté ce qui peut expliquer la récurrence possible de la maladie chez leurs enfants. D'autre part, dans une famille, la gravité de la maladie est très voisine d'une génération à l'autre, cependant la survenue d'une mosaïque peut expliquer l'apparition de formes modérées chez le parent qui en est porteur.

## Le diagnostic prénatal

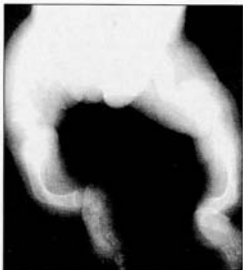Le diagnostic prénatal de la maladie est le plus souvent effectué par l'échographie qui met en évidence la brièveté et l'incurlation des os longs ainsi que les défauts de minéralisation du crâne qui se laisse déprimer par la sonde échographique. Dans les formes très sévères, ce diagnostic peut être relativement précoce, dès la seizième semaine ou même avant, confirmé par la radiographie du contenu intra-utérin. Ce diagnostic anténatal peut être beaucoup plus tardif dans les formes modérées ce qui pose alors un difficile problème éthique.

Le diagnostic anténatal par la biologie moléculaire n'est possible que dans un nombre limité de cas. Ce diagnostic exige un conseil génétique préalable avec une étude de la mutation en cause par une biopsie de peau chez le parent atteint car la connaissance de celle-ci est indispensable pour sa mise en évidence chez le fœtus. Celle-ci sera effectuée par l'étude des villosités chorionales.

Bien entendu, les formes apparues à la suite de mutation de novo ne peuvent être reconnues que par l'échographie qui ne permettra d'identifier que des formes sévères.

## L'évaluation et la surveillance

Les familles de patients atteints d'Ostéogénèse Imparfaite étaient jadis confrontées à de multiples avis et ballottées dans de nombreuses consultations. Nous essayons actuellement de regrouper l'ensemble des bilans, de réaliser une évaluation



Forme grave d'Ostéogénèse Imparfaite.

des soins nécessaires et de donner toutes les informations utiles aux familles dans le cadre d'une hospitalisation de jour en pédiatrie à l'hôpital des Enfants Malades. La prise en charge des soins est assurée localement dans les services de pédiatrie et d'orthopédie proches du domicile des parents.

Ce type de consultation pluridisciplinaire est nécessaire si l'on veut évoluer dans les explorations fondamentales de biologie moléculaire et de génétique. Il sera d'autre part possible dans cette structure de démarrer éventuellement des protocoles thérapeutiques (biphosphonates), actuellement utilisés par nos collègues Nord-Américains si leurs résultats paraissent, avec suffisamment de recul, intéressants. Nous avons d'ores et déjà demandé à plusieurs équipes de chirurgie orthopédique de participer à ce projet.

En dehors des problèmes purement squelettiques, les sujets atteints d'Ostéogénèse Imparfaite ont beaucoup d'autres anomalies dont la surveillance est une justification supplémentaire d'une consultation pluridisciplinaire :

- La dentinogénèse imparfaite nécessite des soins spécifiques qui doivent être démarrés précocement et poursuivis très régulièrement.

- Les troubles de l'audition sont fréquents chez l'adulte mais doivent être recherchés chez l'enfant où il faut établir une surveillance audiométrique régulière.

- Enfin, les problèmes neurochirurgicaux ne sont pas totalement exceptionnels :

l'impression basilaire est fréquente, parfois très marquée. Elle ne semble pas donner de complication neurologique, en tout cas chez l'enfant mais il paraît cependant souhaitable de la rechercher et de la surveiller par des bilans clinique, radiologique et IRM. Enfin, on retrouve parfois, chez certains patients, dans des formes sévères d'Ostéogénèse Imparfaite, des hydrocéphalies non évolutives, des atrophies corticales qu'il ne faut pas méconnaître.

## La vie associative

Créée, depuis un peu plus de dix ans, l'Association de l'Ostéogénèse Imparfaite (AOI) est maintenant tout à fait active et apporte aux patients un important outil d'information [1].

Son rôle, pour l'insertion scolaire et sociale des patients, son assistance psychologique et morale auprès des familles sont tout à fait fondamentaux.

Il paraît souhaitable d'informer nos patients de l'existence de cette association et d'inciter certaines familles à rompre l'isolement dans lequel elles s'enferment parfois.

Les médecins concernés par l'AOI peuvent bien sûr adhérer à l'association, trouver actuellement une importante documentation et, éventuellement, l'aide du conseil scientifique.

## Les problèmes psychologiques et familiaux

Plus la qualité de la prise en charge que l'on peut proposer aux patients progresse, plus les aspects humains psychologiques et familiaux prennent de l'importance.

Initialement, chez le tout-petit, il faut aider les familles à lever une surprotection qui va entraver toute possibilité de traitement.

Plus tard, chez l'enfant et l'adolescent, l'équipe soignante doit stimuler la motivation des intéressés (souvent mais pas toujours présente). Il faut définir des objectifs raisonnables et établir avec chaque patient un contrat que les deux parties doivent respecter autant que possible : à la qualité des soins doit correspondre un réel effort des patients et de leur famille pour la rééducation, la ventilation et l'acquisition de transferts autonomes, voire d'une autonomie beaucoup plus grande dans les formes de gravité moindre.

## La kinésithérapie

Elle est fondamentale à tous les stades. Précoce, elle va aider au développement moteur de l'enfant.

Dans les phases plus aiguës de la maladie (avant et après chirurgie ou au cours du traitement orthopédique d'une scoliose), elle est souvent faite dans un centre spécialisé pour des durées de temps limitées. Les techniques de soins : attelles de protection, verticalisation, balnéothérapie, kinésithérapie respiratoire, doivent être montrées aux familles et surtout transmises (essentiellement par des supports vidéo) aux médecins et aux kinésithérapeutes qui prendront en charge la suite des soins.

Enfin la kinésithérapie quotidienne d'entretien des fonctions articulaires, musculaires et respiratoires est très importante, même au-delà de la fin de la croissance. Les patients qui vont réussir à développer une musculature puissante auront à l'âge adulte un squelette qui peut devenir tout à fait résistant, même dans des formes assez sévères, à condition, bien sûr, que la verticalisation soit effective.

### Les appareillages

Ils sont très utiles, multiples, réalisés souvent à façon et adaptés à chaque cas particulier. Il nous est apparu au fil des années que les patients qui utilisent régulièrement des cannes anglaises pour marcher pouvaient développer progressivement des déformations antibrachiales liées à l'appui localisé sur la partie moyenne de l'avant-bras. Il faut donc avoir soin d'éviter ce type de complications et modifier les cannes anglaises pour avoir un appui plus étendu, moulé sur l'avant-bras.

Les attelles pneumatiques ne nous ont guère donné de satisfactions jusqu'à présent. De plus, leur fabrication se heurte à des problèmes de prise en charge par la Sécurité Sociale.

Les appareillages de protection aux membres inférieurs et d'aide à la verticalisation doivent impérativement laisser les membres en charge, en totalité ou en partie, selon la gravité de la fragilité osseuse.

L'appareillage n'est en aucun cas la solution définitive de la fragilité osseuse mais doit être conçu comme une aide transitoire. Aujourd'hui encore, on voit trop souvent des enfants enfermés dans des grands appareillages statoirs et ainsi condamnés à l'immobilité, à l'amyotrophie et à l'ostéopénie.

Depuis quelques années nous enseignons aux familles et avec l'aide de l'association, beaucoup de petites notions pratiques pour la vie quotidienne.

Parmi celles-ci, et des plus utiles, est d'entraîner les parents à réaliser eux-mêmes très simplement les immobilisations artisanales (mais très efficaces) sous forme de simples attelles en carton, préalable-

ment prédecoupées et toujours disponibles, permettant de lutter avec efficacité contre les douleurs en cas de fractures et évitant de majorer les déplacements osseux. Ces attelles facilitent le transport et la prise de radiographies.

### Le traitement des fractures et des déformations des membres

Les traitements orthopédiques restent parfaitement valables mais ils doivent être de brève durée et permettre si possible une verticalisation, même partielle, pendant la durée de la consolidation osseuse. La seule condition pour poursuivre un traitement orthopédique est d'obtenir un bon alignement du squelette car les incurvations résiduelles sont invariablement source de récidence des fractures.

Le traitement chirurgical est indispensable dès que l'enfant souffre de fractures à répétition sur un segment de membre déformé.

En dehors des patients tout-petits en deçà de dix huit mois (et parfois un peu plus dans les formes sévères) il n'y a pas de contre-indication aux enclouages télescopiques. Même dans des formes sévères, ces enclouages sont toujours réalisables.

Depuis quelques années, des modifications techniques du clou et du matériel ancillaire ont amélioré la fiabilité de ces implants. La technique de mise en place des clous télescopiques est très importante. Un petit manuel opératoire a été édité par notre fabricant et est à la disposition de tous ceux qui souhaitent le consulter [2].

Les embrochages simples restent pour nous réservés aux avant-bras. Pour les autres diaphyses des membres, nous évitons de recourir aux embrochages fasciculés. Cette technique nous a paru avoir une efficacité dans le temps moindre que celle des clous télescopiques, les déviations axiales progressives paraissent très fréquentes et les broches passent souvent à travers les corticales menaçant les mobilités articulaires mais peut-être ne savons-nous pas très bien utiliser ces embrochages ?

De toute façon, peu importe la technique choisie. Il faut obtenir une protection interne efficace, palliant la fragilité osseuse, permettant la verticalisation progressivement et la rééducation, condition nécessaire pour réduire l'ostéopénie d'immobilisation qui est un facteur considérable d'auto-aggravation de la maladie.

Ces techniques d'enclouage, dans les vingt dernières années, ont profondément modifié le pronostic de l'Ostéogenèse Imperfite.

### Les déformations rachidiennes et thoraciques

Les patients atteints de formes peu sévères d'Ostéogenèse Imperfite, ne développent en général pas de scoliose. Les rares scolioses observées dans ces formes sont modérées, accessibles à des traitements orthopédiques conventionnels.

Par contre, dans les formes plus sévères, les patients constituent souvent d'importantes déformations rachidiennes et thoraciques. Les déformations du rachis sont source de douleurs, de déséquilibre du tronc majorant les difficultés motrices. Les cyphoscolioses, associées à la platyspondylie et à la splanchnomégalie, expliquent la petitesse des champs pulmonaires et l'importance du retentissement respiratoire, cause principale de la mortalité dans cette affection.

Les traitements orthopédiques sont inefficaces dans ces formes sévères et permettent tout au plus de ralentir l'évolutivité des courbures.

Il est souhaitable de réaliser chez ces patients des arthrodèses vertébrales postérieures. Ces interventions sont indiquées quand la croissance du segment supérieur est nulle, quand la capacité vitale stagne ou diminue malgré la kinésithérapie et l'utilisation du Bird et, enfin, quand les angulations augmentent, témoignant de l'inefficacité des traitements orthopédiques.

On est souvent amené à opérer tôt, vers l'âge de dix à douze ans, des patients encore très immatures. Il n'y a de toutes façons pas de phénomène de « viltrequin » à redouter après ces arthrodèses précoces, du fait de l'absence de croissance du rachis chez ces patients souvent de très petite taille. Il ne faut pas attendre que la maturation osseuse soit terminée ou presque terminée avant d'intervenir sur le rachis car les déformations vont s'enraidir, la réductibilité sera moindre et les résultats de l'arthrodèse seront moins bons.

On peut parfaitement utiliser dans l'Ostéogenèse Imperfite les tractions par halo crânien. Il faut prendre quelques précautions : multiplier les plots d'ancrage, éviter l'insertion de fiches postérieures occipitales. La traction doit être rapidement installée (la moitié du poids du corps) et de courte durée, trente à quarante-cinq jours. Ces tractions par halo permettent de remarquables corrections, parfois de plus de 50% des angulations avec des gains de taille appréciables, de cinq à huit centimètres, et surtout, des améliorations notables de la capacité vitale (jusqu'à 30%). La traction par halo crânien permet d'intervenir sur des rachis peu déformés et de réaliser des arthrodèses vertébrales

postérieures dans des conditions techniquement satisfaisantes. Ces arthrodeses, moyennant quelques précautions et un peu d'habitude, sont réalisables même dans les formes sévères d'Ostéogénèse Imparfaite.

Les complications et la morbidité de ces interventions ne sont pas supérieures aux arthrodeses vertébrales postérieures réalisées dans d'autres domaines de la pathologie.

Les résultats de nos interventions, avec maintenant un long recul de deux décennies, nous confortent dans leur validité. Elles permettent de conserver une situation fonctionnelle acceptable et préservent les fonctions respiratoires.

## Conclusions

Les connaissances dans l'Ostéogénèse Imparfaite ont fait d'importants progrès. Cependant les traitements actuels ne sont que palliatifs et le rôle du chirurgien orthopédiste est prépondérant. Il peut remédier de façon efficace à la fragilité osseuse des membres, éviter les déformations, les fractures à répétition et faire disparaître l'ostéoporoze secondaire d'immobilisation. Enfin, l'orthopédiste peut aussi traiter avec efficacité les déformations rachidiennes et préserver les fonctions respiratoires.

Les patients atteints de formes modérées d'Ostéogénèse Imparfaite ont maintenant une vie proche de la normale et peu de déformations squelettiques.

Dans les formes sévères par contre, si le pronostic fonctionnel a été un peu amélioré, les patients restent toujours gravement handicapés, leurs troubles de croissance sont majeurs et leurs possibilités motrices très entravées, en particulier par les atteintes articulaires que nous ne savons pas véritablement traiter.

Les patients atteints d'Ostéogénèse Imparfaite ont une intelligence normale et fréquemment une grande aptitude à s'insérer socialement. Ils obtiennent souvent une autonomie tout à fait remarquable, même dans les formes sévères.

## RETOUR AUX SOURCES

### LA SCOLIOSE IDIOPATHIQUE. QUAND S'INQUIÉTER ?

S. GUILLARD-CHARLES (Nantes)

La découverte d'une scoliose chez un enfant est toujours inquiétante. Est-elle idiopathique ? Est-elle neurologique ? Est-elle évolutive ? Faut-il la traiter ou attendre la preuve de cette évolutivité ? Telles sont les questions qui se posent au médecin et pour lesquelles nous allons essayer d'apporter quelques réponses.

La scoliose se définit par un désordre anatomique non complètement réductible du rachis dans tous les plans de l'espace, frontal, sagittal et horizontal. Il s'agit donc d'une déformation tridimensionnelle qui associe une déviation latérale (convexité de la courbure), sagittale (lordose ou cyphose) et horizontale, la rotation vertébrale, laquelle se traduit cliniquement par la gibbosité. Cette définition élimine les déformations développées dans un seul plan de l'espace, comme les cyphoses et les attitudes scoliotiques.

La scoliose idiopathique apparaît et évolue pendant la période de croissance sans relation avec tout autre processus pathologique décelable, à l'inverse des scolioses secondaires à une pathologie neuromusculaire, malformative, traumatique ou autre.

Lors de la découverte d'une scoliose, la recherche de facteurs pronostiques favorables ou péjoratifs, essentiellement cliniques, va orienter la prise en charge de la scoliose, bilan complémentaire, simple surveillance ou traitement d'emblée.

Nous allons voir successivement les différentes scolioses idiopathiques ainsi que leurs facteurs pronostiques péjoratifs qui peuvent inquiéter.

#### Chez le nourrisson

La déformation rachidienne du nourrisson est posturale et souvent associée à une plagiocéphalie et un bassin asymétrique.

La déformation en long C du rachis est d'évolution bénigne et 95% de cas courbures involuent en

quelques mois en l'absence de traitement. Il importe de vérifier le tonus de l'enfant et ses réflexes de façon à ne pas mésestimer une atteinte systémique neurologique.

#### La scoliose infantile

Elle apparaît avant 3 ans et son caractère régressif dans 50% des cas conduit au redressement complet du rachis en quelques années, même pour des courbures pouvant mesurer 50° au départ. A l'inverse, les autres ont une évolutivité extrêmement rapide et leur traitement est souvent chirurgical. La découverte d'une scoliose infantile doit donc faire demander l'avis d'un orthopédiste pédiatre qui appréciera le pronostic évolutif de la scoliose d'après la mesure de l'angle costo-vertébral. Cet indice décrit par Mrs Mehta compare l'obliquité respective des côtes convexe et concave au sommet de la courbure. Plus il est élevé, plus le risque évolutif est important. Il a toutefois été montré que seule l'évolution dans le temps de cet indice avait une preuve formelle (fig. 1).

#### La scoliose juvénile et de l'adolescent

Les scolioses juvéniles sont découvertes entre 3 ans et les premières règles et les scolioses de l'adolescent plus tardivement.

Les scolioses idiopathiques ont un potentiel d'évolutivité lié à l'âge, donc à la croissance restante et à l'angulation au moment de leur découverte. La prédiction du risque évolutif reste équivoque, n'existe en effet actuellement aucun paramètre biologique permettant de prédire l'évolutivité d'une scoliose, cependant certains éléments retrouvés à l'examen sont péjoratifs (âge inférieur à 13 ans, Risser inférieur à 2, vertèbre sommet plus proximale que T12), courbure courte (moins de 6 vertèbres) et seraient en faveur d'un traitement d'emblée sans attendre une preuve de l'évolutivité de la scoliose.

Par ailleurs, la scoliose idiopathique est classiquement féminine (6/10), thoracique droite (80%), indolore avec un rachis souple et l'existence de signes inhabituels doit alerter et impose la recherche d'une cause neurologique ou autre, ce qui caractérise les scolioses faussement idiopathiques.

Une courbure thoracique gauche doit faire suspecter une pathologie médullaire (syringomyélie) et l'examen neurologique minutieux doit rechercher

**1. ASSOCIATION DE L'OSTÉOGENÈSE IMPARFAITE (AOI) :**  
Présidente : Madame Chantal FLOPPE-GATINE, 76570 SAINT-ESTREMBERTHE  
Tel. et Fax : 02 35 92 36 10.  
Mail : 2614 AOI  
Internet : www.aoi.asso.fr  
Info@aoi.asso.fr

**2. L'ENCLAUAGE CENTRO-MÉDULLAIRE TÉLESCOPIQUE CHEZ L'ENFANT**  
G. FINIDORI et J.P. HURTÉMA  
Société Médic Instrumental.

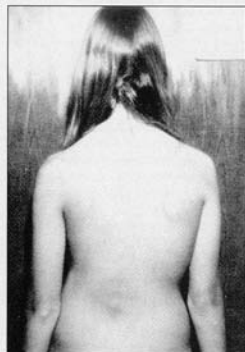


Fig 1. - La découverte d'une scoliose pose toujours les problèmes de sa nature exacte et de son devenir.

une dissociation thermo-algésique, l'abolition d'un réflexe cutané abdominal du côté de la convexité, une zone cutanée d'anesthésie. L'IRM est actuellement l'examen de choix pour dépister les cavités syringomyéliques.

**Une courbure scoliotique s'accompagnant d'une anomalie dans le plan frontal**, dos plat ou en lordose, cyphose exagérée surtout si elle se situe au niveau de la jonction dorso-lombaire doit inciter à rechercher une cause ou une association pathologique, comme par exemple une maladie de Marfan.

**Les anomalies cutanées de la ligne médiane** doivent être recherchées systématiquement et parfois ne sont visibles que si l'on prend soin de bien écarter les fesses de l'enfant et d'inspecter la région sacrée. Ces lésions sont variables : angiome, pertuis cutané, fossette, fistule borgne ou communicante avec le canal rachidien, hypertrichose, et traduisent un dysraphisme spinal fermé, nécessitant un examen neurologique complet (étude des sphincters) et des explorations radiologiques complémentaires. Un dysraphisme spinal doit également être fortement suspecté devant l'association d'une déviation

rachidienne et d'une anomalie d'un membre inférieur (pied bot, pied convexe, pied creux, luxation de hanche).

**L'étude des téguments** à la recherche de taches café au lait permet parfois de diagnostiquer une neurofibromatose de Von Recklinghausen. Il faut distinguer la scoliose avec neurofibromatose sans dysplasie vertébrale qui évolue comme une scoliose idiopathique et la cypho-scoliose de la neurofibromatose avec dysplasie vertébrale qui évolue très rapidement et dont le traitement est chirurgical. Le diagnostic repose sur l'analyse radiographique des vertèbres.

**La scoliose idiopathique** est par définition asymptomatique. La percussion des épineuses dorsales doit être indolore et le rachis doit être souple. La douleur et la raideur doivent faire rechercher par l'examen neurologique et par une bonne étude de la radio, des signes en faveur d'un ostéome ostéoïde, d'une calcification discale ou d'une tumeur intra-médullaire.

**L'étude des antécédents est aussi importante.** Une anomalie cardiaque qui est connue ou simplement surveillée ou qui peut avoir fait l'objet d'une intervention chirurgicale doit faire redoubler la vigi-

lance. L'histoire de la scoliose éventuelle de l'un des parents ou collatéraux peut être une indication sur ce que sera le devenir de la courbure.

### Conclusions

La découverte d'une scoliose doit toujours s'accompagner d'un examen clinique complet et d'un examen neurologique minutieux de façon à s'assurer de son caractère idiopathique.

C'est l'étude de la courbure, l'examen des téguments, l'examen neuro-musculaire, la recherche des réflexes cutanés abdominaux qui permettent au clinicien d'être rassuré sur le caractère idiopathique de la scoliose ou au contraire de suspecter une scoliose faussement idiopathique, et la demande d'examen complémentaires peut alors être justifiée.

Mais, c'est avec un bon examen clinique et une bonne étude de la radiographie standard du rachis que le clinicien, peut, seul, se rassurer sur le caractère idiopathique de la scoliose. Quand à son devenir, c'est le plus souvent l'observation et la surveillance qui permettront de le préciser.

**Pour en savoir plus :** La scoliose idiopathique. Sous la direction de A. Diméglio, Ch. Hérisson et L. Simon. Masson Ed Paris 1996 1 volume de 438 pages.

Tableau 1: Les principaux signes d'alarme devant une scoliose. Bien souvent, c'est la surveillance qui permettra de connaître réellement le caractère évolutif d'une scoliose.

Signes inquiétants	
Antécédents personnels	Cardiopathie opérée
Antécédents familiaux	Scoliose sévère Maladie neuro-musculaire Maladie systémique
Age de survenue	Avant les premières règles
Localisation	Au-dessus de T12 Côté gauche
Étendue	Courbure courte
Aspect clinique	Dos plat, lordose Dos raide Dos douloureux
Peau	Taches cutanées Pertuis, fistule Poils médians
Pieds	Creux, varus, convexe
Examen neurologique	Signes anormaux

## CONTROVERSE

### SCOLIOSE IDIOPATHIQUE LE CORSET EST-IL EFFICACE ?

J. CATON et J.C. DE MAUROY (Lyon)

**J. CATON:** Nous assistons actuellement à une remise en question du traitement orthopédique des scolioses idiopathiques pour deux raisons; la première est que certains articles publiés dans des revues nord-américaines se sont évertués à montrer que les traitements orthopédiques étaient peu efficaces; la deuxième tient à une certaine priorité donnée au traitement chirurgical qui s'est manifestée d'abord aux États-Unis, puis en France. Cette attitude est-elle raisonnable? Est-elle nuisible? N'est-elle pas simplement justifiée par la simplification du traitement chirurgical qui ne nécessite plus aucune immobilisation post-opératoire et qui autorise une reprise rapide des activités. Ceci nous amène à poser deux questions:

- Le traitement orthopédique est-il efficace à court et moyen terme et diminue-t-il le nombre des indications opératoires? Modifie-t-il l'histoire naturelle de la scoliose?
- Le traitement orthopédique est-il efficace à long terme avec une stabilisation des résultats angulaires qu'il a permis d'obtenir?

**J.C. DE MAUROY:** A Lyon, nous avons l'habitude d'utiliser le traitement orthopédique conservateur depuis près de 50 ans. Personnellement, j'ai conservé l'esprit du traitement orthopédique défini initialement par P. STAGNARA et C.R. MICHEL c'est-à-dire un temps de réduction plâtré et une contention par orthèse. Les résultats de 1 034 traitements orthopédiques revus deux ans après l'ablation de l'orthèse confirment l'efficacité du traitement avec globalement une stabilité angulaire par rapport à l'angulation initiale et avec une diminution des indications chirurgicales. Il existe bien sûr des échecs mais ceux-ci sont

très limités si l'on considère les scolioses qui ont dû être opérées puisque sur 1 034 cas, seulement 35 ont nécessité une intervention chirurgicale. Il faut dissocier bien sûr les cas à Risser 0; 4 enfants sur 159 ont dû être opérés et d'autre part, les angulations initialement supérieures à 45° où la proportion d'échecs est beaucoup plus importante soit 18 sur 103. Il faut également différencier les résultats selon les formes anatomo-radiologiques et on constate que le traitement orthopédique est plus difficile pour les formes thoraco-lombaires.

**J. CATON:** Si j'ai bien compris, le traitement orthopédique modifie l'histoire naturelle de la scoliose. Si ces enfants et adolescents n'avaient pas été traités, un grand nombre d'entre eux ayant des scolioses évolutives auraient franchi la barre des 45 à 50° c'est-à-dire auraient basculé en plus grand nombre vers un traitement chirurgical?

**J.C. DE MAUROY:** Oui, le traitement permet la stabilisation de l'angulation à partir du moment où l'enfant est pris en charge; le corset évite l'effondrement du mur postérieur du corps vertébral.

**J. CATON:** Ce traitement orthopédique est-il plus efficace pour des scolioses lombaires ou thoraco-lombaires que pour des scolioses thoraciques? Personnellement, depuis que nous utilisons dans les lombaires ou dans les thoraco-lombaires, l'orthèse trois valves de MICHEL et ALLEGRE, nous avons vu disparaître les indications chirurgicales dans ce type de courbures. Avez-vous observé la même évolution?

**J.C. DE MAUROY:** Oui, pour les courbures basses. Par contre, pour les courbures thoraco-lombaires à grand rayon les résultats ne sont pas bons et ce sont peut-être des formes chirurgicales.

**J. CATON:** Dans les scolioses thoraco-lombaires, ne pensez-vous pas que même si l'on n'obtient pas une amélioration ou une stabilisation angulaire celles-ci n'auraient pas été franchement chirurgicales si on ne les avait pas traitées?

**J.C. DE MAUROY:** Ces scolioses présentent la particularité de se réduire de façon considérable sous plâtre et sous corset. Il ne faut pas en déduire qu'il faut diminuer le temps de port du corset. Il faut au contraire, être très vigilant et effectivement, on arrive à stabiliser ces courbures si l'on fait porter un corset de façon permanente, 23 heures sur 24. Elles restent cependant, relativement déséquilibrées. En réalité, je pense que les meilleures indications du traitement orthopédique conservateur sont les courbures doubles majeures et les lombaires.

**J. CATON:** Certains traitements orthopédiques sont conduits de façons très différentes à ce qu'est le traitement orthopédique lyonnais. Je pense notamment au corset porté à temps partiel, parfois simplement nocturne.

Pensez-vous que lorsqu'il existe une véritable indication de traitement orthopédique pour une scoliose évolutive, ceci est justifié et ne pensez-vous pas que les mauvais résultats sont peut-être dus à un port à temps partiel? Faut-il imposer un port de corset à temps plein pendant une période au moins de deux ans ou tout au moins jusqu'à maturité osseuse relativement avancée c'est-à-dire au moins Risser entre 3 et 4 chez la fille et Risser 4 à 5 chez le garçon?

**J.C. DE MAUROY:** C'est un point très important. Lorsqu'on effectue un traitement orthopédique précoce pour une courbure de l'ordre de 25°, on peut se contenter d'un traitement nocturne car en position assise, les pressions seront relativement symétriques entre concavité et convexité. Par contre, dès que l'angulation dépasse 30°, les pressions en position assise durant la journée sont trop asymétriques et écrasent ou inhibent la croissance du côté de la concavité; l'évolution de la courbure se poursuivra si l'on ne maintient pas l'enfant dans un corset durant la journée. Personnellement, après avoir préconisé le port du corset à temps partiel pendant un certain temps, je suis revenu à un port strict de l'orthèse pour éviter cet effondrement en position assise.

**J. CATON :** *Si le traitement orthopédique modifie l'histoire naturelle de la scoliose à court et moyen terme, le modifie-t-il à long terme et quelle est sa réelle efficacité à long terme ? Par ailleurs, est-il vraiment important qu'un adolescent parvienne à l'âge adulte avec l'angulation la plus petite possible ?*

**J.C. DE MAUROY :** Si la scoliose a atteint son nouveau point d'équilibre à maturité osseuse, elle restera stable à l'âge adulte. Par contre, on constate une certaine aggravation lorsque l'équilibre de l'axe occipital n'a pas pu être obtenu. Bien sûr, il est important de réduire au maximum l'angulation en fin de traitement et donc de démarrer précocement le traitement dès que l'on a mis en évidence une évolution. Il existe une remodelage osseux à l'âge adulte et une angulation trop importante peut favoriser des discopathies et des asymétries de pression qui vont entraîner une reprise évolutive de la scoliose au moment de la ménopause.

**J. CATON :** *Qu'en est-il de la perte angulaire après maturité osseuse ? Il était classique de dire qu'une scoliose n'évolue pas à l'âge adulte.*

**J.C. DE MAUROY :** Cette évolution à l'âge adulte est variable de 0 à 2° par an. Il est indispensable de contrôler les patients tous les 5 ans afin d'évaluer cette pente évolutive à l'âge adulte. Si elle atteint 2°, elle conduira à une indication chirurgicale. Si par contre elle reste limitée à 0,5°, il n'y aura aucun risque.

**J. CATON :** Avec C.R. MICHEL nous avions revu des scolioses thoraciques et lombaires à plus de 20 ans de recul après le traitement orthopédique ; nous avions montré que le traitement avait bien évidemment modifié l'histoire naturelle de la scoliose et que ces sujets avaient des angulations très nettement inférieures à celles qu'ils auraient eues s'il n'avaient pas bénéficié de traitement orthopédique. Par ailleurs, le traitement orthopédique a été accusé d'entraîner des troubles psychologiques chez les adolescents. En fait, l'étude socio-professionnelle que nous avions faite ne semblait pas le confirmer ; dans notre population il y avait proportionnel-

lement moins de chômeurs que dans la population normale et ces adultes nous paraissaient psychologiquement beaucoup plus solides que la moyenne.

*Qu'en pensez-vous ?*

*Avez-vous eu la même expérience sur des résultats à très long terme ?*

**J.C. DE MAUROY :** Nous avons exactement la même expérience. La situation familiale est plus stable pour ces filles, ceci, par rapport à un échantillon identique de la population ; il y a moins de chômage et une activité professionnelle de plus haut niveau. Certes les perturbations psychologiques existent mais elles sont rares. Il faut dire qu'aux États Unis, de nombreuses études ont été faites après traitement par corset de Milwaukee, qui effectivement après l'âge de 12 ans peut provoquer des troubles d'acceptation vis-à-vis des autres. Il faut toutefois noter que le traitement orthopédique demande une participation de l'enfant. Il est sûr que ceux qui acceptent ce traitement sont au départ plus prêts à affronter les problèmes de la vie future.

**J. CATON :** *En résumé, on pourrait dire que le traitement orthopédique garde tout son intérêt chez l'enfant et chez l'adolescent.*

*Il est important d'obtenir une courbure inférieure à 30° dans les scolioses thoraciques à maturité osseuse, car les courbures thoraciques inférieures à 45° parvenues à l'âge adulte évoluent peu comme l'a montré le travail de Weinstein, Zavalla et Pansetti il y a 15 ans. Par ailleurs, le traitement orthopédique a également l'intérêt d'obtenir la courbure la plus faible possible en ce qui concerne les scolioses lombaires ou thoracolumbaires puisque si une aggravation doit se produire à l'âge adulte, il semble important que celle-ci ne se produise que sur la courbure la plus faible au départ. Actuellement, nos traitements orthopédiques nous semblent peu contraignants avec une importante amélioration de la qualité de vie dans les orthèses. Celles-ci sont facilement dissimulables sous les vêtements, elles sont compatibles avec des activités physiques et les temps d'hospitalisation ont été considérablement raccourcis.*

**J.C. DE MAUROY :** Il faudra bien tenir compte dans les indications de la pratique du sport de l'orientation costale qui n'est pas toujours parallèle à l'importance de la déformation du corps vertébral que l'on mesure sur l'angulation de Cobb. Lorsqu'il existe une asymétrie importante, l'inspiration profonde favorise la rotation de la scoliose. Il faudra donc être très méfiant vis-à-vis de la natation qui favorise cette inspiration profonde lorsqu'il existe une asymétrie costale. Par contre, une hygiène de vie avec la pratique d'une activité physique à 70 % de la capacité maximale est tout à fait souhaitable pour compléter le travail musculaire qui n'est bien sûr pas effectué par le corset.

**J. CATON :** *En conclusion, les traitements orthopédiques sont efficaces puisqu'ils modifient l'histoire naturelle de la scoliose, puisqu'ils diminuent le nombre d'indications chirurgicales, et qu'ils n'ont pas entraîné de troubles psychologiques graves. Ils permettent de stabiliser les courbures à l'angle le plus petit possible. J'aurai une dernière question: faut-il traiter orthopédiquement les scolioses en dessous de 20° si elles ont fait la preuve de leur évolutivité ?*

**J.C. DE MAUROY :** La mise en place d'une orthèse ne doit être réalisée que si nous avons la certitude de l'aggravation de la scoliose. Une angulation qui passe en 6 mois de 10° à 20° à l'âge de 11 ans justifie la mise en place d'une orthèse. Par contre, mettre en place une orthèse à 14 ans pour une courbure de 20° sans avoir la preuve de l'évolution, n'est pas justifié. Il faut tenir compte également de la rotation du corps vertébral, une rotation de 25° justifie un traitement orthopédique même si l'angulation de Cobb est inférieure. En ce qui concerne l'ablation de l'orthèse, personnellement, pour une angulation de moins de 30° le corset sera enlevé en fin de croissance naturelle c'est-à-dire à environ 14 ans pour une fille, par contre lorsque l'angulation dépasse 30°, j'attends au minimum un an et demi après la fin de la croissance naturelle soit environ 15 ans et demi et Risser 4 ou 5.



## L'ORTHOPÉDIE PÉDIATRIQUE EN ALLEMAGNE

Pr Klaus PARSCH  
 (Stuttgart, Allemagne)

### Histoire de l'orthopédie pédiatrique en Allemagne

Dans la première moitié du XX<sup>e</sup> siècle les soins orthopédiques de l'enfant étaient le centre des activités de tous les hôpitaux d'orthopédie. Ceux-ci avaient souvent pour nom « Anstalt » ou « Krüppelanstalt » (Institut pour handicapés) : Oskar Helene Heim à Berlin, Orthopädische Anstalt und Wielandheim à Heidelberg, Orthopädische Anstalt de Munich à Harlaching, Wichernhaus de Nuremberg à Altdorf, Friedrichsheim à Frankfurt, Anstalt Volmarstein à Dortmund, Hüfferr-Stiftung à Münster, Annastift à Hanovre, Seehospital Cuxhaven, Hamburg-Barmbeck... etc.

Jusqu'aux années 60, chaque hôpital avait une grande salle réservée aux enfants. Ceux-ci, qu'ils présentent une luxation de hanche, des pieds bots varus équin, une ostéochondrite de hanche, une sclérose y étaient hospitalisés pendant des semaines, voire des mois. Le nombre des tuberculoses et des séquelles de poliomyélites diminuait rapidement, tandis que celui des infirmités motrices cérébrales, myéломéningocèles et arthrogrypose augmentait. Par ailleurs, de nombreuses malformations des membres durent être prises en charge dans les suites de la catastrophe de la thalidomide après 1962.

Le premier ouvrage sur l'Orthopédie Pédiatrique (Kinderorthopädie) a été publié en 1954 par Rupprecht Bernbeck, élève de Georg Hohmann de Munich. Son but était principalement la prévention. La méthode conservatrice était préférée à toute interven-

tion chirurgicale. Les chirurgiens orthopédistes comme Franz Becker d'Altdorf, Fritz Lindemann d'Heidelberg, Günther Imhäuser de Cologne, Alfred Nikolaus Witt, de Berlin et Munich, Hans Mau de Tübingen furent parmi ceux qui donnèrent l'impulsion à l'orthopédie pédiatrique en Allemagne à cette époque. Le travail de Günter Imhäuser sur l'épiphysiolyse de la tête fémorale doit être cité. Il remporta un important et unanime succès dans son combat contre l'ostéotomie de dérotation et varisation effectuée chez l'enfant présentant une simple coxa valga antetorsa alors que cette intervention était très pratiquée à cette époque. Les travaux de Heinz Wagner, pionnier de l'allongement de membre, de la réparation chirurgicale du cartilage articulaire et des reconstructions des déformations du cotyle et de la tête fémorale, ont contribué à améliorer la prise en charge des enfants présentant des problèmes orthopédiques, et ceci, dans le monde entier. Soixante années après Adolf Lorenz (« Sogenannte angeborene Hüftverrenkung », 1920), ce fut Dietrich Tönns de Dortmund qui fut à l'origine d'une évaluation scientifique exacte du devenir de la hanche après traitement de la maladie luxante de la hanche.

Dans les années 60, Ernst Marquard fonde le « Dismélie Centre » d'Heidelberg tandis que Götz-Gerd Kuhn crée un centre similaire à Münster. Dans les années 70, le premier centre allemand pour le spina bifida s'ouvre à Heidelberg à l'initiative de Klaus Parsch. Un centre pour le traitement de la scoliose est ouvert à Bad Wildungen par Klaus Zielke, de même qu'à Cuxhaven par Peter Edelmann. Toutes ces créations se sont faites dans le but de prodiguer des soins plus qualifiés aux enfants présentant des problèmes orthopédiques.

Après le dernier « baby boom » des années 60, la natalité a décliné jusqu'aux années 90. Pendant cette période, de plus en plus de lits d'orthopédie pédiatrique furent transformés pour les affecter au traitement des maladies dégénératives des articulations. Il faut dire que la plupart des centres hospitaliers et universitaires furent absorbés par le succès et la rentabilité du traitement des arthroses. Le traite-

ment par prothèse totale ou partielle de la hanche et du genou était en vogue. A cette période un certain nombre d'internes pouvaient terminer leur cursus en orthopédie alors qu'ils n'avaient jamais (ou presque jamais) vu un enfant traité pour une luxation de hanche ou un pied bot varus équin.

Au début des années 80, un nouvel élan de l'orthopédie pédiatrique est certainement à attribuer au développement par Reinhard Graff de l'utilisation de l'échographie dans la dysplasie de hanche et la luxation. Cet examen fut tout de suite accepté dans tout le pays et conduisit à une loi imposant l'examen de tout nouveau-né par échographie à partir de janvier 1996.

### Organisation de la sous-spécialité d'orthopédie pédiatrique en Allemagne

En 1981, l'EPOS ou European Pediatric Orthopaedic Society était fondée à Paris. A cette époque, le groupe Français du GEOP et la Pediatric Orthopaedic Society of North America (POSNA) étaient déjà constitués. Il fallut quelques années pour que les orthopédistes pédiatres allemands organisent leur propre société qui prit le nom de « Freunde der Kinderorthopädie » ou « Amis de l'Orthopédie Pédiatrique ».

Cette société d'orthopédie pédiatrique de langue allemande qui prit plus tard le nom de « Vereinigung für Kinderorthopädie » fut fondée le 16 octobre 1987 à Stuttgart. Vingt-deux orthopédistes allemands, autrichiens et suisses répondirent à l'invitation de Thomas Brinkmann de Hambourg et de Klaus Parsch de Stuttgart et purent se rencontrer à l'Olga-hospital de Stuttgart pour discuter seulement de problèmes orthopédiques intéressant l'enfant. Depuis lors, les amis de l'orthopédie pédiatrique ont été rejoints par des médecins et des orthopédistes généraux. La « Vereinigung für Kinderorthopädie » est une société indépendante bien qu'étant en même temps un groupe appartenant à la Société Allemande de Chirurgie Orthopédique et Traumatologique. Tous les membres sont des médecins et chirurgiens orthopédistes confirmés.

Les réunions se sont tenues à Stuttgart en 1987 (Klaus Parsch), à Heidelberg en 1988 (Fritz Niethard), à Vienne en 1989 (Franz Grill), à Munich en 1990 (Siegfried Stotz), à Bâle en 1991 (Lutz von Laer), à Milan en Italie en 1992 (Maurizio de Pellegrin), à Berlin en 1993 (Holger Mellerowicz), à Würzburg en 1994 (Rüdiger Krauspe), à Graz en 1995 (Reinhard Graf et Wolfgang Linhard) et à Frankfurt en 1996 (Ute Maronna). La réunion de 1997 sera organisée par Lucas Kaufmann et Gerhard Exner à Zürich et celle de 1998 par Thomas Brinkmann à Hambourg.

La « Vereinigung für Kinderorthopädie » s'est développée pendant toutes ces années et la société a maintenant 115 membres orthopédistes pédiatres qui viennent non seulement d'Allemagne, d'Autriche et de Suisse mais aussi de Belgique, de Hongrie, de Slovaquie, de Tchécoslovaquie, d'Italie et d'Espagne. A titre indicatif, le nombre d'orthopédistes qui pratiquent de façon officielle en Allemagne est de près de 7000. La dernière réunion d'orthopédie pédiatrique qui s'est tenue à Frankfurt a attiré 300 participants. Elle comprenait 3 parties: une demi-journée de présentations faites par le service organisateur, une demi-journée de communications libres et une journée entière était consacrée à des présentations de cas sous le vocable de « Quel traitement choisir? ». Un temps très large est toujours réservé à la discussion. Des conférences étrangères ont été régulièrement invitées, A. Diméglio (France) en 1994, Soini Ryöppi (Finlande) en 1995, Jan van der Eijken (Hollande) en 1996. Nando de Sanctis (Italie) sera l'invité spécial en 1997.

Depuis 1988, un symposium et un cours d'enseignement sont assurés par la « Vereinigung für Kinderorthopädie » à l'occasion de la réunion annuelle de la Société Allemande de Chirurgie Orthopédique et Traumatologique qui est l'équivalent de la SOFCOT et les thèmes très divers y ont été abordés: le genou de l'enfant, l'ostéochondrite et l'épiphysioyse, le pied bot (avec la collaboration de J.M. Clavert de Strasbourg et de J.P. Métaizeau de Metz), les allongements, les tumeurs bénignes des os, les nouveautés en

traumatologie pédiatrique, les infections ostéo-articulaires (thème qui a été repris pour la réunion de l'EFORT à Munich en 1995, l'échographie dans la luxation de hanche.

Le livre de base d'orthopédie pédiatrique utilisé en Allemagne est publié par Klaus Buckup qui est un élève de Dietrich Töniss. Récemment, Fritz Niethard (Aachen) a publié un livre qui représente son approche de l'orthopédie pédiatrique. Le livre de référence en traumatologie pédiatrique est celui de Lutz von Laer de Bâle.

Les orthopédistes pédiatres allemands ont des liens très étroits avec les groupes d'Orthopédie Pédiatrique des pays voisins européens, avec l'EPOS, la POSNA et des groupes d'Amérique du Sud, de l'Asie et de l'Australie. Dans ces dernières années les possibilités d'échanges, que ce soit d'idées ou de nouvelles méthodes, se sont accrues grâce au Journal of Pediatric Orthopedics et plus encore après la création du Part B par Henri Bensahel et John Sharrard.

Il y a quelque temps, seules les Universités de Würzburg (Rüdiger Krauspe) et de Heidelberg (Claus Carstens) avaient leur propre service d'orthopédie pédiatrique tandis que Munich en avait eu un jusqu'au départ en retraite de Siegfried Stotz. Des centres d'orthopédie pédiatrique existent à Aschau (Johannes Correll) et à Stuttgart (Klaus Parsch); un service d'orthopédie sera ouvert en 1997 au centre de Pédiatrie de Hambourg Altona. Les hôpitaux universitaires de Manheim avec Lutz Jani et de Aachen avec Fritz Niethard ont une très grosse activité d'orthopédie pédiatrique.

Le handicap particulier à notre pays vient du fait que tous les orthopédistes ne sont pas assez bien formés en traumatologie pédiatrique. Les fractures de l'enfant sont très souvent prises en charge par des chirurgiens pédiatres ou des traumatologues d'adulte. Il y a très peu de centres pédiatres qui assurent la traumatologie pédiatrique comme le font l'Olgahospital de Stuttgart, le Schlierbach Orthopädie de Heidelberg ou le Oskar Helene Heim de Berlin qui sont à même de recevoir

tous les cas de traumatologie de l'enfant. L'organisation de l'Europe pourrait faire avancer les choses et amener l'Allemagne à adopter un meilleur système tel qu'il en existe en France, au Royaume uni, dans certains pays scandinaves, en Amérique du Nord ou en Australie.

### **Perspectives d'avenir de l'Orthopédie Pédiatrique en Allemagne en 1997**

Nous pensons que l'orthopédie pédiatrique dans les pays germanophones d'Europe nécessite encore des efforts pour que cette spécialité soit mieux reconnue. Nous n'avons pas assez de spécialistes pour soigner tous les enfants et adolescents présentant des problèmes orthopédiques et traumatologiques. Avec l'évolution de l'Europe, l'orthopédie pédiatrique en Allemagne devrait s'élever à un niveau de spécialisation aussi haut que celui atteint en France, en Grande-Bretagne, dans quelques pays scandinaves, en Amérique du Nord et en Australie.

Pour cela, le programme d'enseignement des étudiants doit comprendre un enseignement d'orthopédie pédiatrique d'au moins six mois pour chaque étudiant. Enfin, deux années supplémentaires de perfectionnement et de spécialisation en orthopédie et traumatologie pédiatres devraient être obligatoires pour ceux qui dans l'avenir souhaitent porter le titre de

« QUALIFIÉ EN ORTHOPÉDIE  
ET SPÉCIALISTE  
D'ORTHOPÉDIE PÉDIATRIQUE »



Logo de la Société Allemande  
d'Orthopédie Pédiatrique.

## SOUVENONS-NOUS

### Mihran O. TACHDJIAN

*L'enseignement, c'était sa passion.*

La vie de Mihran Tachdjian a toute été vouée à l'enseignement.

Le séminaire international d'orthopédie pédiatrique qu'il a fondé attire chaque année des centaines de jeunes assistants du monde entier ; les enseignants y sont les plus prestigieux maîtres de toute l'Amérique du Nord et du Royaume-Uni. Pourtant, M.O. Tachdjian n'hésitait pas à y inviter quelques enseignants français, à leur demander d'y faire des conférences malgré leur anglais plus qu'hésitant ; il poussait même la gentillesse jusqu'à tenter de leur prouver qu'ils avaient été les plus brillants orateurs.

Les livres qu'il a écrits sont tous des livres d'enseignement. *Pediatric Orthopedics* est le livre de base de tout service d'orthopédie pédiatrique au monde entier, celui qu'on va consulter lorsqu'on veut préciser un détail de sémiologie, éliminer un diagnostic différentiel ou trouver une référence bibliographique. *L'Atlas of Pediatric Orthopedic Surgery*, est

une bible pour l'interne qui veut revivre l'intervention qu'il a assistée ou pour le chirurgien qui désire raviver sa mémoire. Son dernier ouvrage « *Clinical Pediatric Orthopedics. The art of diagnosis and principles of management* » a pour objet de réapprendre les bases de l'examen, clinique ; c'est ce qu'il précise très clairement dans son avant-propos :

*« Beaucoup d'erreurs diagnostiques sont dues à ce que certains faits de l'histoire du patient n'ont pas été recherchés ou que l'examen clinique a été trop rapide et superficiel. Certains chirurgiens soi-disant « modernes » ne font que traiter des radiographies, des scanners, des images de résonance magnétique nucléaire alors qu'ils ne soignent pas réellement et dans sa globalité ce petit être humain qu'est l'enfant lui-même. L'évolution vers une médecine pour tous a quelquefois dépersonnalisé les rapports entre le médecin, l'enfant et les parents. L'objet est donc ici de redonner toutes ses lettres de noblesse à cet art du diagnostic... ».*

En remerciement des marques d'attachement qu'il portait à la France et à l'orthopédie française, de tous les efforts qu'il faisait pour ouvrir les yeux des Nord-Américains sur ce qui se passait dans le vieux monde, de l'immense tâche accomplie pour l'enseignement des plus jeunes, l'Université Paris V - René Descartes l'avait reçu *docteur honoris causa* le 1<sup>er</sup> Décembre 1994. Ceux qui l'accompagnaient ce jour-là ne purent rester

insensibles à l'émotion qu'il manifesta de recevoir cet hommage d'un pays qu'il aimait tant.

C'est un peu à la surprise de tous qu'il fonda en 1995 « l'International Pediatric Orthopedic Think Tank » ou IPOIT. Pour qui le connaissait, il n'est pas étonnant qu'il ait tenu à ce que la première réunion officielle de ce nouveau groupe ait lieu en France, à Aix-en-Provence. Il était là chez lui, autant qu'il l'était à Chicago et probablement pensait-il que cette réunion créerait des liens durables entre la France et le nouveau monde. Sans nul doute, il voyait ce nouveau groupe comme un creuset qui collecterait idées, doutes, échecs, expériences provenant de toutes parts mais rapportés dans une ambiance simple, franche et amicale. Et dans ce creuset, on pourrait puiser un jour tout ce qui pourrait faire des livres.

Toujours, les livres.

Mike, nous n'oublierons pas tout ce que vous nous avez apporté ; nous n'oublierons pas tous les efforts que vous avez faits pour diffuser la connaissance, la vôtre bien sûr mais aussi celle des autres. Comme nous n'oublierons pas les soirées passées au 89<sup>e</sup> étage du John Hancock Center, où avec Vivian, vous nous receviez avec tant de gentillesse.

Vous y jouiez du piano au-dessus des nuages...

J. C. POULIQUEN et H. CARLIOZ



### Une sélection des Conférences d'Enseignement de la SOFCOT **ORTHO-PÉDIATRIE 1**

Rachis, pied, hanche  
 sous la direction de J. DUPARC

En vente chez votre librairie spécialisée  
 ou par correspondance à  
 l'Expansion Scientifique Française  
 31, bd de Latour-Maubourg, 75343 PARIS Cedex 07  
 Prix : 250 F

#### Table des matières

- Premier examen d'un enfant scoliotique
- Cyphoses régulières en période de croissance
- L'instrumentation rachidienne chez l'enfant et l'adolescent
- Dysraphisme spinal fermé
- Le pied creux de l'enfant
- Le pied convexe congénital
- Pieds plats essentiels de l'enfant
- Pied bot varus équin idiopathique congénital.
- Description et conduite à tenir avant l'âge de 2 ans
- Étude anatomique et clinique des dysplasies et luxations congénitales de hanche avant l'âge de 4 mois
- Traitement de la luxation congénitale de la hanche pendant les six premiers mois
- Le traitement de la luxation congénitale de hanche chez le grand enfant
- L'épiphysiolyse fémorale supérieure

La  
**Lettre**  
du  
**GEOP**

Groupes d'Etude en Orthopédie Pédiatrique

Numéro 7 - 1999  
12



Mihran O. Tachdjian le jour de sa réception à la Sorbonne.



### Mihran O. Tachdjian (1927-1996)

Mihran O Tachdjian naît le 12 Juin 1927 à Beyrouth. D'origine arménienne, il y vit toute son enfance baignant dans une culture mi-orientale, mi-française. Ses parents qui aiment beaucoup la France lui font faire de nombreux voyages dans notre pays. Il y vivra même pendant plusieurs mois avant, puis après la deuxième guerre mondiale.

Il fait ses études de médecine à l'Université Américaine de Beyrouth où il obtient son diplôme en 1952 avec les félicitations du jury. Il part ensuite aux Etats-Unis où il obtient en 1957 son diplôme américain de Docteur en Médecine à l'Université Northwestern de Chicago.

Il devient assistant d'orthopédie à l'hôpital Peter Bent Brigham de Boston en 1960, puis il est agrégé de l'Université d'Harvard de Boston exerçant la chirurgie au Children's Hospital de Boston.

En 1964, il est le chef de service du Children's Memorial Hospital de Chicago et en 1969, il devient professeur d'Orthopédie à l'Université Northwestern de Chicago, là-même où il avait été étudiant en médecine. En 1972, il fonde le « Pediatric Orthopedic International Seminar » qu'il dirigera jusqu'à sa mort.

Pendant toute sa carrière, M.O. Tachdjian a fait l'objet d'invitations comme « visiting professor » dans le monde entier et comme conférencier dans les plus prestigieuses Associations d'Orthopédie.

#### Distinctions.

Médaille d'Or de la British Orthopedic Association.

Prix Stinchfield de l'American Hip Society

Docteur honoris causa de l'Université Paris V - René Descartes

#### Livres publiés.

- Pediatric Orthopedics. Philadelphia. W.B. Saunders. 1972 (2 tomes)
- Congenital Dislocation of the Hip. New-York. Churchill-Livingstone 1982
- The Child's Foot. Philadelphia. W.B. Saunders. 1985
- Pediatric Orthopedics. Philadelphia. W.B. Saunders. 1990 (4 tomes)
- Atlas of Pediatric Orthopedic Surgery. W.B. Saunders. 1994
- Clinical Pediatric Orthopedic. Stamford. Appleton & Lange. 1996.

La  
**Lettre**  
du  
**GEOP**

Groupes d'Etude en Orthopédie Pédiatrique

Numéro 7 - 1999  
12

#### Offre d'abonnement

Nom : .....

Prénom : .....

Adresse : .....

Code postal : ..... Ville : .....

Profession : .....

Je désire m'abonner pour un an (soit 4 numéros) à La Lettre du GEOP au tarif de 150 F

Je joins un chèque de 150 F à l'ordre de l'Expansion Scientifique Française.

Je règle par mandat, chèque postal ou mandat postal et je joins un bon de commande.

#### Bulletin à retourner à :

Expansion Scientifique Française  
31, bd de Latour-Maubourg, 75343 PARIS Cedex 07  
Tél. : 01.40.62.64.00 - Télécopie : 01.45.55.69.20

## NOUVELLES BRÈVES

K. BRONFEN (Cœen)  
S. GUILLARD (Nantes)  
J.L. CÉOLIN (Pointe-à-Pître)  
B. de BILLY (Besançon)

**Les fractures itératives de l'avant-bras : savoir les prévenir.**

Chez l'enfant, la fracture itérative des deux os de l'avant-bras est fréquente (environ 5 % des cas). Différentes explications sont avancées : traumatisme répété, défaut de perfusion vasculaire locale, ablation trop précoce du plâtre, mauvaise technique de plâtre, réduction insuffisante.

N. Schwarz et col. ont étudié ces fractures itératives des deux os de l'avant-bras de l'enfant pour mieux comprendre leur mécanisme de survenue. Ils ont revu 28 cas de fracture itérative chez 23 garçons et 5 filles provenant de 9 hôpitaux. La fracture initiale était le plus souvent une fracture diaphysaire en bois vert des deux os. Elle avait été immobilisée en plâtre brachio-palmaire de 3 à 7 semaines. La fracture itérative est survenue entre 4 et 32 semaines après la première fracture. Sur 25 dossiers complets, les auteurs ont retrouvé 21 fois une consolidation incomplète avec une déviation postérieure persistante de la fracture initiale. Une fois l'immobilisation était trop courte. Deux fois le nouveau traumatisme était important. Dans un cas la fracture n'a pas trouvé d'explication. La fracture itérative était presque toujours complète et déplacée. Le traitement a été chirurgical 6 fois et orthopédique 22 fois. Le traitement orthopédique a été compliqué d'une deuxième fracture itérative dans deux cas.

Les auteurs concluent que la cause principale de ces fractures itératives qui surviennent le plus souvent sur des fractures en bois vert est l'insuffisance de consolidation. Celle-ci s'explique bien par la trop grande stabilité et l'absence de forces de contraction induites par la corticale intacte. Il s'y ajoute la déviation persistante.

H Carlioz et son équipe avaient déjà beaucoup insisté sur cette complication (*Chir Pédiatr*, 1979; 20: 421-426). Pour prévenir ces fractures, les auteurs proposent comme P. Lascombes en 1988, une immobilisation prolongée jusqu'au comblement complet du défaut osseux (ce qui peut

prendre 6 mois). On pourrait également compléter la fracture lors de la réduction. Ceci la rendrait instable et donc similaire aux fractures complètes ce qui compliquerait de fracture itérative. Enfin, réduire complètement la fracture dans le plâtre ne leur semble pas toujours possible.

*Refraction of the forearm in children.* N. Schwarz, S. Pienaar, A.F. Schwarz, M. Jelen, W. Styhler, J. Mayr. *J Bone Joint Surg (B)* 1996; 78: 740-4.

### Une complication inhabituelle de la varicelle

Une équipe de Boston rapporte la tragique observation d'une petite fille de 4 ans. Elle avait une varicelle en évolution depuis 6 jours et se présentait pour des douleurs du genou gauche évoluant depuis 2 jours. À son admission, elle avait une fièvre à 39,2°, un discret œdème du genou gauche avec augmentation de la chaleur locale. Sa mobilité était complète, douloureuse dans les derniers degrés de flexion. La numération-formule sanguine était normale. La vitesse de sédimentation était à 25 mm à la première heure. La radiographie du genou était normale. Une ponction du genou a ramené 2 ml de liquide synovial macroscopiquement normal et dont la culture est restée stérile. Une scintigraphie a été réalisée montrant une diminution de la perfusion du tibia proximal au temps vasculaire. Pendant cet examen, trois heures après son admission, les douleurs et l'œdème du membre ont augmenté. Les poulx périphériques ont disparu au membre inférieur gauche. Rapidement, survenait un choc associé à un tableau évoquant un syndrome de loge du membre inférieur gauche. L'enfant est décédée en réanimation 12 heures après son admission. L'autopsie a révélé une thrombophilie septique de la veine poplitée due à un streptocoque du groupe A et de multiples micro-embolies septiques pulmonaires. La cause de la mort était une septicémie fulminante à streptocoque du groupe A. L'hypovascularisation tibiale et le syndrome de loge pourraient être expliqués par l'œdème compressif provoqué par la thrombophilie poplitée.

Les autres causes de douleurs du genou associées à une varicelle (arthrite septique, virale ou réactionnelle, ostéomyélite) ont été discutées et écartées.

Plusieurs éléments sont soulignés dans cet article. Le streptocoque A produit une toxine. On observe une augmentation de la prévalence et la virulence des infections à streptocoques A. La varicelle provoque des modifications immunitaires qui augmentent la sensibilité de sujets par ailleurs sains aux toxo-infections à streptocoque. Ceci doit être connu. Leur prise en charge doit prévoir la possibilité de la survenue soudaine d'un choc.

*Sudden death of a child who had pain in the knee and varicella. A case report.* D.L. Hammer, R.M. Lyon, J.B. Emans. *J Bone Joint Surg (A)* 1996; 78: 594-6.

### Les fractures de fatigue : chez l'enfant aussi !

Des auteurs de Nashville (Tennessee USA) rapportent une série de 34 fractures de fatigue chez 32 enfants.

Cette pathologie moins connue et moins fréquente jusque-là que chez l'adulte actif et sportif devient d'actualité chez les individus avant maturation squelettique du fait du développement du sport organisé dans cette catégorie d'âge.

Il s'agit d'une série rétrospective (Juin 1977 à Mai 1993) d'enfants de 2 à 16 ans 8 mois (moyenne d'âge 8 ans et demi). Le sport est incriminé dans 55 % des cas. Le signe d'alerte est la douleur (31 cas), le plus souvent lors de activités (21 cas); mais les auteurs soulignent que plusieurs très jeunes enfants boitaient seulement sans qu'ils se plaignent de douleur.

Le retard diagnostic a été jusqu'à 3 mois avec une moyenne de 20 jours dû à des consultations tardives. Le diagnostic a pu être fait de façon simple sur l'interrogatoire précis, la clinique et la radiographie simple qui montre souvent déjà une apposition périostée du fait de la réparation précoce des fractures chez l'enfant. Seules 4 scintigraphies osseuses ont été nécessaires.

La localisation la plus fréquente est le tibia (47 %) avec une atteinte de la partie postéro-interne de la métaphyse supérieure, puis le péroné (21 %) et le fémur (12 %) dont une localisation au col du fémur. Le radius peut être également atteint. La localisation aux métatarsiens et moins fréquente que chez l'adulte.

La guérison a été obtenue (sauf 2 fois) par arrêt de l'activité et le plus souvent immobilisation plâtrée avec des délais identiques à la consolidation de fractures post-traumatiques.

Le diagnostic différentiel se pose avec des infections et les tumeurs osseuses. Malgré la valeur d'un interrogatoire précis, les auteurs insistent sur la nécessité de pratiquer une biopsie quand un doute persiste.

*Stress fractures in skeletally immature patients.* Robert N. Walker, Neil E. Green, Kurt P., Spindler, *J. Pediatr Orthop*, 1996; 16: 578-584.

### L'épiphysiolyse - Où en est-on ?

Un numéro récent de 1996 du *Journal Pediatric Orthopedic Part B* regroupe des articles sur la prise en charge moderne de l'épiphysiolyse fémorale supérieure.

Parmi ces articles, on peut relever celui de Jerre qui s'intéresse à l'examen clinique comparé à l'examen radiographique pour l'évaluation de l'importance du déplacement de l'épiphysio-lyse.

L'auteur a ainsi étudié 128 hanches chez 108 patients avec un recul moyen de 32,7 ans. Son étude a comparé les hanches avec glissement aux hanches sans glissement.

L'étude radiologique comporte des clichés de face et de profil avec un montage mathématique complexe permettant sur ces deux clichés perpendiculaires d'évaluer l'angle exact de glissement. Il compare ensuite ces données sur les mesures cliniques de perte de rotation interne et d'abduction.

Ses conclusions sont les suivantes : le bilan initial d'épiphysio-lyse ne doit comporter que des radiographies habituelles de face et de profil. La corrélation entre l'examen clinique et les radiographies montre une concordance très correcte entre les données cliniques et radiologiques concernant le déplacement. L'auteur propose ensuite un diagramme de concordance entre ces deux méthodes. Sa dernière conclusion est que la perte de rotation interne dans la grande majorité des épiphysiolyses est faible et ne justifie pas une chirurgie agressive sur le col du fémur.

Loss of hip motion in slipped capital femoral epiphysis : a calculation from the slipping angle and the slope. Ragnar Jerre, Lars Billing, Jon Karlsson. *J Pediatr Orthop*, Part B 1996; 5: 144-150.

Le problème de la hanche contro-latérale dite normale dans l'épiphysio-lyse est soulevé par l'article de Hägglund. Il rappelle que dans la littérature, le taux de bilatéralisation du glissement est évalué de 40 à 80% et qu'avant l'âge de 50 ans, 25% des hanches dites normales présentent malgré tout des signes d'arthrose quelquefois sévères.

La technique d'épiphysiodèse s'étant largement simplifiée puisqu'actuellement elle se fait en percutané par une seule vis, il plaide largement en faveur de l'épiphysiodèse préventive de la hanche saine puisque ce vissage, d'après lui, diminue le taux de complications ainsi que la nécessité de multiplier les examens radiologiques de surveillance.

Il insiste enfin sur le fait que le risque de bilatéralisation est majeur pendant la première année après le diagnostic initial, mais persiste durant tout le reste de la croissance et sa conclusion finale est qu'aucune hanche vissée préventivement ayant présenté un glissement minime n'a développé d'arthrose avec un recul de 28 ans.

The contralateral hip in slipped capital femoral epiphysis. Gunnar Hägglund. *Pediatr Orthop Part B* 1996; 5: 158-161.

#### Prévention de la coxarthrose secondaire

Une équipe suisse (Schal et coll.) a étudié une série de 51 hanches à déplacement important entre 30 et 60° traitées par ostéotomie intertrochantérienne avec un recul de 24 ans en moyenne.

Les résultats sont les suivants : 55% des patients n'avaient pas de signes cliniques ni radiologiques d'arthrose, 28% avaient des signes d'arthrose modérés et 17% une arthrose sévère.

Pour cette équipe ces résultats sont nettement supérieurs à la fixation *in situ* ou au repos au lit (38% d'arthrose sévère).

La technique utilisée est l'ostéotomie d'Imhäuser avec fixation préalable de l'épiphyse par un clou de Steinmann. Pour les auteurs, cette intervention doit être faite le plus tôt possible après le glissement de manière à bénéficier d'un remodelage maximal.

Prevention of secondary coxarthrosis in slipped capital femoral epiphysis : A long-term follow-up study after corrective interchanteric osteotomy. P.A. Schal, G.U. Exner, O. Hänsch. *J Pediatr Orthop*, Part B 1996; 5: 135-143.

Deux articles très bien documentés avec une expérience importance font un état des lieux sur la **chondrolyse ainsi que sur la nécrose avasculaire**.

Warner rapporte deux cas de chondrolyse. Pour lui, la chondrolyse est une arthrite inflammatoire aspécifique. Elle serait provoquée par des effractions cartilagineuses lors de l'épiphysiodèse. Ceci entraînerait une réponse auto-immune aux antigènes du cartilage articulaire. Enfin, il insiste sur la double étiologie de cette chondrolyse avec des facteurs biochimiques et des facteurs biomécaniques.

Pour Lubicky, chondrolyse et nécrose vasculaire sont bien sûr des complications les plus redoutables de l'épiphysio-lyse fémorale supérieure. Elles peuvent toutes les deux survenir sur des hanches traitées ou négligées. Leur étiologie précise est encore floue. Il signale aussi le risque de pénétration cartilagineuse lors de l'épiphysiodèse. Il corrobore les facteurs auto-immuns, bien que nous n'ayons actuellement aucun test spécifique pour prouver ces affirmations. La nécrose avasculaire quant à elle est directement liée à la réduction du déplacement. Il proscribit bien sûr toute réduction forcée et insiste sur le fait que certaines hanches sont tellement instables qu'il se produit lors de l'installation sur la table opératoire une réduction partielle. La nécrose avasculaire peut elle aussi être provoquée par des erreurs de positionnement des vis d'épiphysiodèse. Ces deux complications mystérieuses peuvent aussi survenir malheureusement chez des enfants parfaitement bien pris en charge. Enfin, dans la discussion, l'auteur condamne formellement toute intervention comportant une réduction à ciel ouvert des déplacements de l'épiphyse fémorale.

Chondrolysis after slipped capital femoral epiphysis. William C. Warner, James H. Beaty, S. Terry Canale. *J Pediatr Orthop*, Part B 1996; 5: 168-172.

Chondrolysis and avascular necrosis : complications of slipped capital femoral epiphysis. John P. Lubicky. *J Pediatr Orthop*, Part B 1996; 5: 162-167.

Bien préparer vos diapositives et vos communications

Il s'agit d'un excellent article complet et passionnant sur l'art et la manière de préparer une communication à l'aide de l'informatique. L'auteur propose des conseils pratiques et techniques sur la réalisation des diapositives qui font qu'une communication est réussie. A lire absolument.

Diapositives informatisées et communication scientifique : L'art et la manière. J.Y. Dupont. *Rev Chir Orthop*, 1996, 82-89.





## ANNONCES DE RÉUNIONS

- 27-28 février-1<sup>er</sup> mars 1997 à Coimbra (Portugal)  
Journées d'Enseignement d'Orthopédie Pédiatrique.  
Renseignements : J. de Mesquita Montes  
Fax: 00 351 2 527214
- 5-7 mars 1997 à Montpellier  
XXV<sup>es</sup> Entretiens de Rééducation et Réadaptation Fonctionnelles  
Renseignements : L. Simon  
Tel : 04 67 33 70 59 ou 70 52  
Fax : 04 67 63 04 65
- 19-22 mars 1997 à Heidelberg Mannheim (Allemagne)  
XXV<sup>th</sup> meeting of the European Paediatric Orthopaedic Society. (EPOS)  
Renseignements :  
Lutz Jani  
Tel : 00 49 621 383 459  
Fax : 00 49 621 383 4549
- 24-27 avril à Barcelone (Espagne)  
III<sup>e</sup> Congrès de la Fédération Européenne des Associations Nationales de Chirurgie Orthopédique et Traumatologique (EFORT)  
Renseignements : Grupo Geysoco, Mutaner, 77 Barcelone 08011  
Tel : 00 34 3 453 92 89  
Fax : 00 34 3 453 24 94
- 13 - 17 mai 1997 à Alberta (Canada)  
Meeting of Pediatric Orthopaedic Society of North America (POSNA)

## COMPTES RENDUS DE RÉUNIONS

### Réunion commune (combined meeting) du Groupe d'Étude en Orthopédie Pédiatrique (GEOP) et de l'International Pediatric Orthopedic Think Tank (IPOTT)

A. DIMEGLIO (Montpellier)

Aix-en-Provence, 8-9 novembre 1996

L'IPOTT est un groupe qui s'est organisé sous l'impulsion du regretté « Mike » Tachdjian (Chicago). Le terme *Think Tank* signifie « réservoir de pensée ». Le principe consiste à réunir dans un même espace des esprits d'horizons différents pour discuter et remettre en question des concepts établis. A Aix-en-Provence la rencontre a été méthodiquement préparée par J.C. Pouliquen (Paris), H. Carlioz (Paris) et M. Tachdjian (Chicago). Maurice Bergoin et son épouse nous ont offert une hospitalité exceptionnelle. Les platanes du cours Mirabeau et l'été indien ont accompagné ces 2 journées de convivialité et de grande stimulation intellectuelle. La règle du jeu était simple : présentation de dossiers en 3 minutes. Puis discussion ouverte, spontanée, arbitrée par des modérateurs chargés de recentrer le problème ou de relancer le débat.

#### Ostéotomies de hanche

Les ostéotomies du bassin ont fait l'objet d'un premier thème de discussion :

1) dans les cas difficiles, hanches paralytiques ou dysplasie complexes, le scanner tridimensionnel permet de choisir l'ostéotomie la plus adéquate. L'ostéotomie de DEGA semble la plus indiquée pour la hanche d'un IMOC.

2) Les complications sont rares, mais possibles après triple ostéotomie : subluxation postérieure, luxation antérieure, raideur. Les explications sont toujours les mêmes : sous-estimation du versant postérieur du cotyle, mauvais environnement musculaire, tête trop excentrée se recentrant mal en abduction, bascule du bassin trop généreuse.

Pour connaître les secrétariats des sociétés organisatrices lorsqu'elles ne sont pas indiquées, téléphoner au :

**Secrétaire Adjoint du GEOP**

**Pr. Ch. Glorion ; 01 47 10 76 28**

## 21<sup>e</sup> Séminaire d'Enseignement du GEOP LYON les jeudi 27 et vendredi 28 mars 1997

École du Service de Santé des Armées (Bron)

- La scoliose idiopathique
- Les substituts osseux
- La douleur en chirurgie orthopédique

Organisation :

Pr. Remi KOHLER et Pr. Jérôme BERARD

Inscriptions et renseignements :

- Hôpital Édouard HERRIOT: Tél (33) 04 72 11 04 25 - Fax : (33) 04 72 11 04 09
- Hôpital DEBROUSSE: Tél (33) 04 38 56 51 - Fax : (33) 04 72 38 58 83

3) Après l'âge de 10 ans, la triple ostéotomie de Steel, de Tonnis, ou de Carlioz ne règle pas fondamentalement le problème d'une dysplasie sévère et complexe. Le scanner tridimensionnel montre que malgré une bascule importante, l'effet de couverture reste limité, aussi il faut savoir corriger le versant fémoral si celui-ci présente une coxa valga ou une autre anomalie morphologique.

4) L'ostéotomie de Carlioz autorise une bascule substantielle : Carlioz réalise l'ostéotomie ischiatique sur un malade en décubitus latéral en ne faisant qu'un seul champ opératoire. Les résultats après un long recul sont encourageants.

5) Steel rappelle que l'ostéotomie déplace le cotyle pour mieux couvrir la tête mais n'est pas conçue pour augmenter la surface de contact tête-cotyle.

6) La réalisation de triples ostéotomies par endoscopie est possible. Cette technique est utilisée par Crawford (Cincinnati).

7) L'ostéotomie de Chiari a des effets limités de couverture : (analyse confirmée par le scanner tridimensionnel).

Les idées qui se dégagent de cette première partie sont simples... et élémentaires. Chaque fois qu'un chirurgien, même talentueux, transgresse les principes de base d'une technique opératoire, il s'expose fatalement à des complications. Rappelons que pour réaliser une triple ostéotomie du bassin il faut une hanche souple et une tête sphérique. Une ostéosynthèse avec fixation solide est recommandée pour limiter l'immobilisation par plâtre. Certaines situations en fin de croissance sont de véritables impasses : têtes déformées, hanches raides et douloureuses. Il faut savoir renoncer à toute intervention chirurgicale de rattrapage par ostéotomies du bassin, et préparer les familles à l'éventualité d'une prothèse de hanche. Tachdjian fait remarquer que le chirurgien pédiatre ne peut malheureusement pas promettre de guérir tous les enfants.

#### Les coxa vara ont des causes diverses

Elles sont de traitement difficile : ostéopétrose, tumeur bénigne agressive plus ou moins récidivante avec fracture pathologique ou fracture de stress. La dysplasie fibreuse des os impose un traitement précoce par greffon cortical encasté dans le col associé à une ostéosynthèse stable.

#### La hanche de l'infirme moteur cérébral reste un challenge

Face aux stratégies classiques qui consistent à centrer par ostéotomie fémorale, à raccourcir pour détendre, à couvrir par une ostéotomie du bassin et à équilibrer par des ténotomies, une réalité très tenace s'impose : cette hanche paralytique est décidément imprévisible dans son évolution. Son destin reste suspendu à la hanche controlatérale, au bassin, au rachis, et au désordre moteur. La morbidité reste impressionnante même dans les meilleures équipes : relaxation, raideur, ostéome.

Le bassin, la hanche controlatérale, le rachis sont interdépendants et interviennent tour à tour pour contrarier les programmes chirurgicaux les mieux réalisés. L'ostéotomie la plus simple, comme une ostéotomie de varisation peut bloquer la hanche en déclenchant une ostéoarthropathie. Les complications les plus redoutables sont l'attitude vicieuse en abduction rotation externe après ténotomie massive des adducteurs ou encore une hyper-extension des hanches interdisant toute station assise après libération trop importante antérieure.

#### Deux messages ressortent de cet exposé :

- Symétriser les actions, et surveiller attentivement la hanche controlatérale ;
- Adapter la chirurgie au niveau fonctionnel de l'enfant, ce qui veut dire que la chirurgie sophistiquée et complexe comprenant raccourcissement, ostéotomie du bassin, ostéotomie fémorale, ténotomie des adducteurs n'est pas indiquée chez les enfants grabataires ; elle est à réserver aux enfants qui ont un bon statut fonctionnel (bonne station assise) et un bon quotient intellectuel.

#### Les allongements des membres et les complications

L'allongement des membres reste une aventure. Les grands principes établis par Wagner sont toujours d'actualité. Il faut pour allonger un membre une bonne articulation d'amont et d'aval, une bonne texture osseuse, un axe mécanique préalablement établi, un bon environnement musculaire et un patient coopérant. Ces principes doivent être rappelés car ils sont souvent transgressés : L'allongement excessif supérieur à 5 cm voit son taux de complications augmenter de façon sensible. Le fémur court congénital allongé fait courir

de gros risques à la hanche et au genou. Les luxations pendant l'allongement peuvent être rattrapées par ténotomies, arrêt de l'allongement ou retour en arrière, mise en abduction de la hanche. Les luxations tardives sont liées à une tension des parties molles. La majorité des intervenants sont d'accord pour dire que les ténotomies ne doivent jamais être réalisées avant l'allongement. Les 3 modérateurs Ch. Price, J.C. Pouliquen et D. Stanitski ont récemment écrit dans le JPOA 1996 de nombreux articles. Il suffit de les relire pour comprendre que même aujourd'hui après les travaux d'Illizarov, et les indiscutables progrès enregistrés, les indications d'allongement doivent être mûrement réfléchies. L'excellente conférence d'enseignement de Ch. Glorion (SOFCOT 1996) confirme cet état d'esprit, et dresse un bilan implacable des complications. Nos indications doivent donc être révisées à la baisse.

#### Échecs du traitement de la maladie de Legg Perthes Calvé

La hanche raide est une complication préoccupante. Les grands principes sont rappelés : il ne faut pas réaliser d'ostéotomie du bassin si la hanche est raide. La plaque de croissance dévient en réalité l'avenir morphologique de la tête. Les formes après l'âge de 10 ans s'apparentent à des nécroses plus qu'à des formes conventionnelles. Tout se passe comme si la croissance restante était faible, les perspectives de remodelage étaient limitées. Pour les formes tardives le chirurgien n'a pas de solution efficace, il assiste impuissant à l'évolution souvent désastreuse de ces formes. Les forages de types Ficat ont déjà prouvé leur limite, même si nos collègues américains semblent les redécouvrir.

#### Arthrites septiques et chirurgie de rattrapage

Les arthrites septiques de hanche restent des catastrophes anatomiques. Tous les procédés de reconstruction par arthroplastie ou par trochantéroplastie donnent des résultats médiocres. Il faut tout faire pour préserver la mobilité. Là encore la place de la prothèse de hanche en fin de croissance est à définir.

Ces 2 journées ont été l'occasion de découvrir les nombreuses situations complexes de la hanche en croissance : hanche luxée, mal couverte, raide ou douloureuse, hanche nécrosée et déformée,



hanche détruite complètement par une arthrite néonatale. Dans l'inconscient collectif une question est restée posée en filigrane : elle mériterait d'être débattue avec courage peut-être pour la prochaine réunion : quelle place accorder à la prothèse de hanche pour faire face à ces situations ? De ces 2 journées pleines de charme d'Aix-en-Provence, il restera un message très fort de Mike Tachdjian : la meilleure façon de faire progresser notre spécialité est de faire rencontrer les hommes.

## Journée du GEOP du 11 novembre 1996

C. BRONFEN (Caen) et J. LANGLAIS (Garches)

La journée du GEOP, le lundi précédent la SOFCOT, a été consacré au membre long dans les inégalités de longueur des membres inférieurs et à des communications diverses, mettant comme toujours l'accent sur les complications et la pathologie iatrogène.

Cette journée a été marquée par la présence d'hôtes des États-Unis et du Canada qui ont participé activement et contribué à animer cette réunion. Parmi eux, M. Duhaime, P. Armstrong, S. Mubarak, C. Moseley, M. Tachdjian, P. Schoenecker, C. et D. Stanistki, H. Steel, A. Grant, J. Gage, G. Thompson et B. Willis.

La matinée modérée par A. Diméglio et C. Moseley, a été consacrée à la prise en charge du membre long dans les inégalités de longueur des membres inférieurs.

— B. Vargas Barreto, R. Seringe et E. Mascard (Paris) ont présenté la prise en charge de **huit hémihypertrophies congénitales** corrigées par épiphysiodèse (percutanée, agrafage ou Pehemister) avec des résultats satisfaisants en fin de croissance ;

— O. Daumas, H. Carlioz et N. Khouri (Paris) ont rapporté leur expérience de l'épiphysiodèse par agrafage ou par la méthode de Pehemister dans seize cas d'**inégalité de longueur croissante secondaire à une malformation vasculaire**. La voie d'abord représente, pour eux, la seule difficulté lorsque la malformation vasculaire siège au niveau du genou. L'intervention faite avec ou sans garrot nécessite une hémostase rigoureuse. Les trente-quatre autres cas avaient une inégalité de longueur stable avec la croissance. Aucun traitement n'a été proposé, une semelle de compensation n'a été prescrite que lorsque l'enfant se sentait mieux équilibré ;

— A. Kaelin (Genève) a rapporté son expérience de 10 ans d'**épiphysiodèse percutanée** tandis que J.P. Métaizeau (Metz) a montré sa nouvelle technique d'**épiphysiodèse par vissage** qui présente selon lui deux avantages par rapport à l'épiphysiodèse percutanée : si les deux vis sont correctement positionnées, l'épiphysiodèse est certaine et symétrique et le squelette n'est pas fragilisé, la reprise du sport est possible dans les 8 à 10 jours suivants l'intervention ;

— L'équipe de Garches rapporte ses déboires après leur premier cas d'épiphysiodèse percutanée : déviation axiale progressive par croissance asymétrique, luxation de rotule et un genu recurvatum dont le traitement s'est compliqué d'un syndrome de loge ;

— D'autres auteurs ont présenté des égalisations par **raccourcissement du fémur long** par diverses techniques : classiques à foyer ouvert (A. Kaelin (Genève) et J. Caton (Lyon) ou à foyer fermé avec une scie endo-médullaire et une synthèse par clou verrouillé (C. Karger d'Illkirch Grafenstaden), technique qui semble avoir été abandonnée par certaines équipes des États-Unis du fait notamment de complications mécaniques et du risque d'embolie graisseuse ;

— Un **syndrome de Kasabach-Merritt** (hémangiolympangiome avec thrombopénie par coagulation intravasculaire disséminée) ayant contraint l'équipe de Nantes à une désarticulation de hanche chez un nourrisson de onze mois ;

— Dans une **hypertrophie par un angiome osseux fémoral et tibial méconnu**, l'inégalité de longueur des membres inférieurs a été traitée par deux allongements puis une épiphysiodèse du même côté pour un excès de longueur du côté sain. Rien ne permettait de savoir lors de l'allongement que c'était le membre long qui était anormal devant une symptomatologie fonctionnelle et clinique normale (Toulouse).

Complications. Échecs. Cas difficiles.

Un radiopédiatre, A. Bocquet (Besançon) s'intéresse sur les cas de **luxation congénitale de hanche qui ont échappé au dépistage échographique** dès la naissance. Il semblerait que leur fréquence augmente alors que les orthopédistes avaient constaté leur diminution après la campagne de dépistage lancée en 1985. Est-ce l'examen qui est en cause ou l'organisation du dépistage ? Est-ce la technique qui est en cause ou

l'examinateur ? Si un traitement a été entrepris précocement, a-t-il été bien contrôlé dans son efficacité et dans sa durée ? L'Association Pédiatrique pour l'Étude de la Luxation de la Hanche par l'Échographie propose de faire avec les orthopédistes pédiatres une enquête destinée à étudier les dossiers de hanches luxées afin de préciser les défaillances du dépistage et de proposer des solutions pour sa amélioration. M. Tachdjian (Chicago) rappelle à ce propos que le diagnostic de la luxation congénitale de la hanche reste avant tout clinique.

J.P. Chaumien (Paris) rappelle les pièges du **synoviosarcome** chez l'enfant qui se présente comme une tumeur extra-articulaire molle et très douloureuse à la pression où l'IRM et la biopsie sont indispensables au diagnostic ;

— B. Willis (New Orleans) rappelle également les difficultés diagnostiques de la calcinose tumorale. C'est une tumeur inflammatoire avec des calcifications articulaires et intra-musculaires marquée par une hyperphosphatémie et qui nécessite une exérèse tumorale ;

— L'équipe de G. Bollini (Marseille) rapporte les deux échecs qu'ils ont rencontrés avec les techniques de **transferts osseux** locaux (ascenseurs) dans les reconstructions tumorales. Il semble que l'évolution difficile de ces transferts soit inhérente à leur indication en chirurgie carcinologique : la chimiothérapie pré et postopératoire, l'importance de la résection osseuse en longueur, les sacrifices vasculaires et musculaires sont autant d'éléments pouvant expliquer la mauvaise qualité du régénérat et la lenteur de la consolidation des extrémités en fin de transfert. Cette expérience confirme celle de l'équipe de Garches qui avait présenté des échecs identiques au Congrès de Chirurgie Pédiatrique de 1995.

— I.B. Ghanem (Los Angeles) propose un artifice de fixation costale par plaque vissée permettant un **allongement d'humérus** après résection inter-scapulo-thoracique pour tumeur selon Tikhoff-Lindberg ;

— J.M. Rogez (Nantes) nous rapporte cas d'un traitement orthopédique par traction et immobilisation en minerve active pendant deux mois et demi pour une **luxation irréductible C1-C2** survenue après une exérèse incomplète d'un **astrocytome** du tronc cérébral. Cette lésion nécessitant de la part des neurochirurgiens une surveillance IRM assidue et conduira peut-être à une réintervention.

— B. De Billy (Besançon) et P. Chrestian (Marseille) soulignent les difficultés de la surveillance orthopédique après **anesthésie caudale** chez deux enfants opérés par une chirurgie pelvienne et immobilisés en post-opératoire immédiat par un plâtre pelvi-pédieux. Il s'agissait d'une paralysie sciatique poplitée externe et d'un syndrome de loge. Dans les deux cas, les enfants gardent des séquelles définitives. Dans le premier cas, la pose du plâtre était défectueuse mais le bloc moteur et sensitif entraîné par l'anesthésie caudale a masqué les signes cliniques et entraîné un délai diagnostique fatal. Dans le cadre du syndrome de loge, le rôle de la caudale peut-être évoqué car une étude a montré la vasoplégie induite et le blocage des récepteurs médullaires ;

— L'équipe de Caen rapporte un cas de **syndrome de loge** après ostéotomie tibiale de valgisation gauche dans le cadre d'une maladie exostosante et masqué par un traitement antalgique massif. Le même enfant a eu en même temps un émondage d'exostoses fémorales inférieures droites qui trois mois après a développé une tuméfaction du creux poplitée droit se révélant être un faux anévrysme de l'artère poplitée ;

— L'équipe de Kaelin (Genève) fait le bilan des **séquelles de la traumatologie infantile** nécessitant une reprise chirurgicale. Les reprises sont plus fréquentes dans la partie distale des membres et ne concernent pas les épiphyses à croissance très rapide. Les trois quarts des reprises concernent des traitements conservateurs ;

— B. Fenoll (Brest) décrit la reconstruction en « Y » à partir du fourreau périosté d'une **fracture du tiers externe de la clavicule non réduite**. La fusion de la clavicule à l'épine de l'omoplate a nécessité une cléidectomie partielle et l'enfant a retrouvé de bonnes amplitudes de mobilité ;

— Attention aux **complications vasculaires des décollements épiphysaires de l'extrémité supérieure du tibia** même peu déplacés comme le rapporte B. Dohin (Le Mans) ;

— Les deux observations de A. Daoud (Nice) montrent la **difficulté d'interprétation de radiographies du coude** chez l'enfant. Les radiographies étaient interprétées comme normales et l'évolution a été défavorable avec une raideur en flexion-extension et en pronosupination et une subluxation postérieure de la tête radiale. Il s'agissait probablement d'une subluxation postéro-externe du coude ;

— Un rare cas de **luxation antérieure traumatique de la sacro-iliaque** qui nécessite un bilan tomodensitométrique pour être bien mise en évidence (Clermont-Ferrand).

— A propos d'un cas de **syndrome tricho-rhino-phalangien** opéré d'une ostéochondrite primitive de hanche bilatérale par deux techniques différentes, l'équipe de Garches se demande s'il fallait vraiment opérer cette enfant qui va certes bien mais dont la radiographie est inquiétante pour l'avenir ;

— H. Steel (Philadelphie) propose de traiter les **protusions acétabulaires** de maladie de Marfan par épiphysiodèse du cartilage en Y entre 8 et 10 ans. Cette approche toute nouvelle du traitement de cette pathologie mystérieuse est probablement d'un intérêt majeur ;

— M. Tachdjian (Chicago) évoque la difficulté de la prise en charge des hanches luxées dans les syndromes d'hyperlaxité ligamentaire et des lésions des hanches et des genoux dans les **arthropathies type Charcot** en cas d'insensibilité congénitale à la douleur ;

— L'équipe de Grenoble attire l'attention sur la **résurgence de la tuberculose ostéo-articulaire** à propos d'un cas de localisation pelvienne chez un jeune enfant savoyard ;

— J. Sommier et J.F. Colombani (Fort-de-France) rapporte un cas d'**ostéo-arthrite de hanche avec nécrose épiphysaire** chez un martiniquais de 12 ans drépanocytaire hétérozygote.

## Communications d'Orthopédie pédiatrique de la 71<sup>e</sup> Réunion Annuelle de la SOFCOT du 13 novembre 1996.

C. BRONFEN (Caen)

Le mercredi 13 novembre 1996, une session de la réunion annuelle de la SOFCOT a été consacrée à l'orthopédie pédiatrique. Des sujets variés ont été traités :

— Les Lyonnais J. Bérard et coll. ont analysé à partir de séries de la littérature et de **55 épiphysiodèses percutanées** chez des sujets arrivés en fin de croissance la précision des prévisions d'inégalité de longueur et les causes d'erreurs. Ils ont retrouvé 28% d'erreurs dans l'évaluation de l'âge osseux. La prévision est rendue difficile par la croissance anormale d'un segment osseux

dans certaines pathologies telles que la poliomyélite, le pied bot varus équin et les infections ostéo-articulaires. Ils insistent sur la difficulté apportée par la variation de la maturation osseuse qui diminue en cours de croissance, ce qui entraîne un excès de croissance des membres inférieurs et donc un délai d'action plus prolongé que prévu de l'épiphysiodèse (potentialisation de l'effet de l'épiphysiodèse). Mais en définitive, ils concluent que les conséquences de ces défauts de prévision sont limitées.

— J.C. Pouliquen et coll. (Garches) décrivent une pathologie expliquant certaines soi-disant « entorses récidivantes » de la cheville de l'enfant et de l'adolescent : le **processus antéro-médial du calcaneum trop long** ou « bec calcaneum » trop long. Le diagnostic suspecté sur le cliché de profil du pied est fait sur la radiographie en oblique déroulé de l'arrière-pied avec un « bec calcaneum » qui arrive au contact du scaphoïde. Ce « bec calcaneum » est une variante anatomique du calcaneum qui s'insinue entre tête de l'astragale et du cuboïde. Au cours des mouvements de la sous-astragalienne (en inversion forcée) ce « bec » peut entraîner une lésion cartilagineuse de la tête de l'astragale. Le délai diagnostique est long, plus de deux ans. En cas d'échec du traitement orthopédique par immobilisation plâtrée prolongée, il faut recourir à la chirurgie : résection du processus antéro-médial du calcaneum, qui donne de bons résultats sauf en cas de pied contracturé.

— A. Diméglio (Montpellier) utilise depuis 1992, de façon préférentielle pour le **traitement des pieds bots varus équin**, une rééducation intensive en centre associée dès la naissance à une mobilisation passive nocturne sur machine. Cette méthode exigeante a diminué le nombre de pieds opérés. Avant cette rééducation intensive, 76% des pieds bots étaient opérés, depuis l'apparition de cette technique seulement 38% des pieds sont opérés. Pour être efficace, cette prise en charge doit être précoce ; l'auteur insiste sur l'importance des trois premiers mois de la vie dans le traitement.

— P. Souchet et H. Bensahel (Robert Debré - 199) ont rapporté une **série prospective de 100 pieds bots varus équin** suivis de 0 à 3 ans, traités dès la naissance par la méthode fonctionnelle utilisée à l'hôpital Robert Debré. Soixante six pieds ont été opérés à un âge moyen de 12,2 mois (6 à 18 mois). L'aspect évolutif dans les six premiers mois est un facteur essentiel du pronostic

final. Les pieds opérés sont ceux chez qui on constate une stagnation ou un rebond de l'équin entre 3 et 6 mois. Les pieds opérés avant huit mois, c'est-à-dire chez des nourrissons qui ne se mettent pas debout au sortir du plâtre ont un petit défaut de flexion dorsale à partir de deux ans.

— J. Cottalorda (Saint-Étienne) a proposé un **traitement par plâtres successifs** (bottes plâtrées de marche confectionnées en consultation) **des pieds équinés d'enfants spastiques marchant**. Cette technique semble bien adaptée chez l'enfant jeune avant 8 ans. Elle modifie le schéma de marche plus qu'elle n'allonge réellement le triceps.

— A. Salon et J.C. Pouliquen (Garches) ont présenté une série pédiatrique de **déformations du poignet liées à une maladie de Madelung** et opérées en moyenne à l'âge de 14 ans avec conservation de l'articulation radio-ulnaire distale. L'indication avait été portée plus sur la douleur que sur la gêne esthétique. L'intervention a consisté en une ostéotomie radiale et ulnaire destinée à rétablir la congruence radio-ulnaire inférieure et à assurer une couverture du semi-lunaire proche de la normale. Au recul moyen de 9,7 ans, il s'est produit un remodelage radio-ulnaire et carpien et tous les sujets ont été significativement améliorés en terme de douleur et de mobilité.

— S. Gangloff et M. Onimus (Besançon) ont opéré **12 hernies discales chez des sujets de 13 à 18 ans**. La hernie était située en L3-L4 dans un cas, L4-L5 dans 5 cas et L5-S1 dans 6 cas. Dans 4 cas, la hernie discale était associée à une avulsion du listel marginal postérieur. Cette série confirme la notion connue de la prédominance du syndrome rachidien (raideur du rachis) sur le syndrome neurologique (douleur et irradiation sciatique) dans la hernie discale de l'adolescent. Les patients ont été opérés après l'échec d'un traitement orthopédique de 4 mois, date au-delà de laquelle il est inutile de poursuivre le traitement conservateur. Le traitement chirurgical a eu un très bon résultat avec 7 cas de restitution *ad integrum* et 5 cas de douleur occasionnelle sans modification des activités, ni prise d'antalgiques.

— V. Ariet (Montréal - Québec) rapporte ses **7 premiers cas de libération antérieure du rachis par thoracoscopie** dans la scoliose de l'adolescent (12 à 14 ans). Les indications sont les mêmes que celles de l'abord du rachis par voie antérieure par thoracotomie classique (libération, arthroscopie, épiphysiodèse). Cette technique

impose l'exclusion du poumon du côté de l'abord (sonde de Carliens). L'auteur ne se prononce pas sur la qualité de l'arthroscopie ainsi réalisée et le gain principal par rapport à la technique classique semble être la diminution des douleurs post-opératoires.

— J.M. Gennari et M. Bergoin (Marseille) ont proposé **la reconstruction chirurgicale des isthmes sans arthrodèse** de la charnière lombo-sacrée dans les spondylolyses bilatérales de L5 qui restent douloureuses malgré le traitement conservateur. Ils en rapportent 21 cas associant : résection de la pointe des articulaires inférieures de L4, avivement et greffe de la zone de défaut de l'isthme, mais aussi de la région interlamello-transversaire. Trois types de synthèse ont été utilisées. C'est la plaque papillon de René Louis avec vissage pédiculaire de L5 et vis latérales dans les ailerons sacrés qui a donné les meilleures consolidations. Au recul moyen de 4 ans, les résultats sont bons sans aucune complication, ni neurologique, ni septique, avec une récupération fonctionnelle complète.

— I. Ghanem et J. Dubouset (Saint-Vincent-de-Paul - Paris). A propos de 67 patients suivis 9 ans et 4 mois en moyenne ont proposé une nouvelle classification des **agénésies lombo-sacrées**. Cette classification privilégie la clinique et la prise en charge orthopédique par rapport à l'anatomie. Type I : agénésie terminale ou caudale, IA : agénésie sacrée partielle unilatérale (verticale) ou bilatérale (horizontale), IB : agénésie sacrée totale avec agénésie lombaire d'étendue variable. Type II : agénésie lombaire isolée ou suspendue, IIA : agénésie partielle unilatérale verticale de 3 à 5 vertèbres lombaires, IIB : agénésie bilatérale horizontale de 1 à 5 vertèbres lombaires correspondant au rachis lumbal congénital.

— L. Daumas, G. Filipe et H. Carliz (Trousseau - Paris). A propos de 20 cas de **fibromatose des membres** et du rachis chez l'enfant dont **15 fibromes desmoïdes** ont rappelé la gravité de cette pathologie à haut taux de récurrence locale à un délai moyen de 14 mois après la première intervention quand l'exérèse n'a pas été complète. On retiendra l'importance de la qualité de l'imagerie (TDM, IRM) pour la planification de l'intervention et de l'exérèse initiale.

— E. Mascard, G. Missenard et J. Dubouset (Saint-Vincent-de-Paul - Paris). Si la **reconstruction par prothèse massive** des résections pour

tumeur maligne du genou (53 cas) donne de bons résultats oncologiques et fonctionnels à court terme, elle est encore grevée de trop de complications mécaniques dues au matériel. Toutes les prothèses suivies plus de 3 ans ont nécessité au moins une reprise chirurgicale.

— Pour les tumeurs diaphysaires osseuses malignes de l'enfant, l'équipe de Trousseau (Paris) a présenté 10 cas de **reconstruction du fémur ou du tibia par transfert de péroné vascularisé**. Les auteurs estiment qu'il s'agit d'une méthode de reconstruction fiable avec cependant des délais de consolidation très longs (10 mois en moyenne).

— P. Journeau, Ph. Touzet et P. Rigault (Enfants Malades - Paris) ont présenté une petite série prospective de **mobilisation précoce dans les arthrites septiques du genou** (10 cas). Cette technique ne peut se concevoir que dans des arthrites de diagnostic précoce et dont l'antibiothérapie est efficace d'emblée.

— B. De Billy (Besançon) a utilisé de manière rétrospective 15 IRM de hanches pour étudier la valeur pronostique de cet examen dans la **maladie de Legg Perthes et Calvé**. L'IRM permet de mesurer la totalité des quotients et index décrits en radiologie conventionnelle mais en tenant compte du cartilage articulaire. Le quotient de surface articulaire et le quotient tête-col ont une valeur pronostique supérieure en IRM.

— J.M. Guichet et P. Lascombes (Nancy), par une étude expérimentale, utilisant l'absorptiométrie à double énergie chez le lapin, ont démontré la valeur fondamentale de la **conservation du périoste dans la consolidation des allongements de membre**. La moelle osseuse n'a pas un grand rôle ostéogénique, mais, il existerait toutefois un effet synergique entre moelle et périoste.

— J. Dubouset (Saint-Vincent-de-Paul - Paris) a fait une mise au point sur la **sarcolectine**, protéine régulant la croissance osseuse normale et pathologique qui vient d'être caractérisée par Ch. Chary. Cette protéine se retrouve à des taux particulièrement élevés dans les sarcomes ostéogéniques, dont on sait qu'ils sont fréquents autour du genou (c'est-à-dire dans une zone fertile) chez l'enfant.



## LIVRES REÇUS

### La scoliose idiopathique

A. DIMEGLIO, Ch. HÉRISSON, L. SIMON

Collection de pathologie locomotrice et de médecine orthopédique n° 31  
Masson Éditeur Paris, 1996, 438 pages.

Ce livre regroupe les idées et expériences qui ont été exposées au cours d'une journée consacrée à la scoliose idiopathique à Montpellier en Mars 1996.

Cet ouvrage est extrêmement complet puisqu'il réunit tout ce qui devrait être connu par celui qui est amené à s'occuper de scolioses, qu'il s'agisse des bases fondamentales, génétiques, étiologiques, anatomiques, évolutives et bien sûr thérapeutiques. Il n'est toutefois pas un livre encyclo-

pédique. Bien au contraire, il est très critique n'hésitant pas à bousculer des idées reçues surtout en ce qui concerne l'évaluation pronostique, les indices de la croissance et les traitements.

Progress récents, bilans d'expérience, espoirs déçus sont exposés en détail. Chaque chapitre est repris par une conclusion ou une discussion qui s'appuie sur une analyse poussée de la littérature permet au lecteur de mieux situer les problèmes posés en montrant chaque fois qu'il existe beaucoup plus de questions que de réponses.

Après avoir tourné la dernière page, le lecteur a l'impression d'avoir assisté au « Salon de la scoliose idiopathique 1996 ». Le tour de force d'Alain Dimeglio a été d'en faire un instrument de réflexion qui est particulièrement destiné à tous ceux qui n'aiment pas les idées reçues. A lire absolument et à méditer longtemps.

Clinical Pediatric Orthopedics.

The art of diagnosis and principles of management.

Mihran O Tachdjian

Appleton & Lange Stamford. CT 518 pages  
(Anglais)

Ce livre, le dernier de M.O. Tachdjian, est un ouvrage de clinique. Recourant toute la pathologie orthopédique de l'enfant, chaque chapitre est rédigé selon le même plan : données anatomopathologiques, étiologiques, génétiques, historiques, cliniques, l'imagerie, diagnostic différentiel et principes de traitement.

Comme le signale le titre lui-même, l'essentiel de l'ouvrage est l'examen clinique qui est décrit avec luxe de détails, chacun ayant son support iconographique adapté - et, d'ailleurs, de grande qualité.

Les chapitres successifs sont : pied et cheville, jambe, hanche, cou et membre supérieur, rachis, affections générales. C'est donc bien toute l'orthopédie pédiatrique qui est traitée dans ce livre.

Comme tous les ouvrages écrits par l'auteur, celui-ci deviendra un outil indispensable, bien entendu d'abord aux plus jeunes qui y apprendront toutes les subtilités du diagnostic et de l'analyse cliniques, mais certainement aussi à tous ceux qui voudront préciser un détail sémiologique avant de faire un cours aux étudiants.

## COURRIER DES LECTEURS

### Dr Jacques CATON

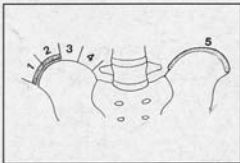
Cher ami,

J'ai lu avec beaucoup d'intérêt votre article paru dans « la lettre du GEOP » de Mars 1996 concernant Joseph C. Risser [1].

Je me permets de vous signaler une erreur sur le schéma qui concerne le signe de Risser ou ossification des crêtes iliaques. L'illustration qui représente le Risser 3 sur votre schéma correspond en fait au Risser 4, c'est-à-dire à l'ossification complète de la crête iliaque. Le schéma que vous présentez est issu des différents articles de M. Stagnara [...]

Risser a divisé la crête iliaque en 4 compartiments et la progression de l'ossification de la crête iliaque correspond à Risser 1, 2, 3, 4 [...]

(1) NDLR. Qui était-il ? Joseph C. Risser. Jacques Caton. Lettre du GEOP n° 4, 1996, 2-3.



L'ossification de la crête iliaque selon Joseph Risser.

Je crois qu'il y a une rectification à faire d'un point de vue historique car le schéma de Stagnara n'est pas exactement celui de Risser mais il a été reproduit tel quel depuis de très nombreuses années.

Je vous prie de croire [...]

Docteur A Daoud  
Fondation LENVAL (Nice)

### Réponse de la Rédaction

Cher ami,

La remarque que vous faites à propos du signe de Risser est parfaitement exacte. La description originale de Risser est différente de celle qui est utilisée en France et dans laquelle le noyau d'ossification de la crête iliaque est complètement apparu à Risser 3 et commence à se souder à l'aile iliaque à Risser 4. Lorsqu'on examine les traités écrits par des auteurs Nord-Américains, Moe et Winter, Weinstein, Tachdjian, le test de Risser est toujours décrit selon la première définition de Risser. En revanche Stagnara dans son traité, transforme le Risser 4 original en Risser 3.

Nous vous l'accordons. Ceci peut être une source de confusion dans les articles où il est nécessaire de définir ce que l'on entend par Risser 2, 3 et 4 à moins que les auteurs français acceptent de revenir à la définition originale.

Nous vous remercions de votre remarque pertinente. Bien amicalement.

La Rédaction